MEDICAL LIBRARY

DEC 19 1946

ENCYCLOPÉDIE PÉRIODIQUE DES SCIENCES MÉDICO-BIOLOGIQUES
SECTION : RADIOLOGIE

10.5
J86
R13

JOURNAL DE RADIOLOGIE ET D'ÉLECTROLOGIE

PUBLIÉ PAR MM.

F. BACLESSE, J. BELOT, R. COLIEZ, A. DARIAUX, L. DELHERM, H. DESGREZ
A. LACASSAGNE, R. LEDOUX-LEBARD, F. LEPENNETIER, A. STROHL

SECRÉTAIRE GÉNÉRAL : J. BELOT
SECRÉTAIRE ADJOINT : F. LEPENNETIER

BULLETINS ET MÉMOIRES DE :

SOCIÉTÉ D'ÉLECTRORADIOLOGIE MÉDICALE DE FRANCE ET FILIALES
SOCIÉTÉ FRANÇAISE D'ÉLECTROTHÉRAPIE ET DE RADIOLOGIE

SECRÉTAIRES GENERAUX : A. DARIAUX. — Y. HÉLIE
SECRÉTAIRES ADJOINTS : R. NADAL. — A. LOISEAU

Tome 27 — N° 7-8 — 1946

MASSON et Cie ÉDITEURS
LIBRAIRES DE L'ACADÉMIE DE MÉDECINE
120, BOULEVARD SAINT-GERMAIN, PARIS

JOURNAL DE RADIOLOGIE ET D'ÉLECTROLOGIE

ET

BULLETINS DE LA SOCIÉTÉ D'ÉLECTRORADIOLOGIE MÉDICALE DE FRANCE

REVUE MÉDICALE MENSUELLE

FONDÉE, EN 1914, PAR MM.

P. AUBOURG, A. BÉCLÈRE, J. BELOT, L. DELHERM, H. GUILLEMINOT
G. HARET, F. JAUGEAS, A. LAQUERRIÈRE, R. LEDOUX-LEBARD, A. ZIMMERN

PUBLIÉE AVEC LA COLLABORATION DE MM.

CHÉRIGIÉ, DIDIÉE, PAUL GIBERT, LOUBIER, NADAL, PROUX THOYER-ROZAT

Electrothérapie rapide des algies rebelles et des troubles trophiques

LE DIADYNAMIC

Courant ondulatoire diphasé modulé en longue ou courte période par substitution de fréquences

S. A. **LA PHYSIOTECHNIE, 47, Rue Saint-André-des-Arts - PARIS (6e)** - ODE. 81-80

GASTRHÉMA

Extrait de Muqueuse d'antre pylorique

TOUTES LES ANÉMIES - ASTHÉNIE - ANOREXIE - HYPOPEPSIE

MÉTHODE DE CASTLE
1 à 3 ampoules buvables par jour

17, Avenue de Villiers
PARIS XVIIe

RADIOLOGIE
DU TUBE DIGESTIF

OPACITE

Produits opaques au Sulfate de Baryum micellaire.

LAIT OPACITE
Radiologie de l'estomac et de l'intestin.

POUDRE OPACITE (rendue alimentaire par addition de cacao).
Radio-physiologie de l'estomac et de l'intestin.

PATE OPACITE (en tubes spéciaux).
Radiologie de l'ampoule rectale.

POUR L'USAGE MÉDICAL
(Cabinets de Radiologie, hôpitaux et cliniques).

LE LAIT **OPACITE**
se vend en bidons de 3 litres, emballage perdu, et en bonbonnes fournies par les Clients.

LABORATOIRES **LEES**
Société de Gestion de Marques - SO. GE. MA. - Société Anonyme
15, Rue des Champs, 15 - ASNIÈRES

tous les tubes et appareils

POUR LE

RADIODIAGNOSTIC
ET LA
RADIOTHERAPIE

PHILIPS METALIX
47 QUAI DES GRANDS AUGUSTINS - PARIS
TEL. DANTON 24-60

SOMMAIRE DU N° 7-8 — 1946

MÉMOIRES ORIGINAUX

RAPPORTS AU IV° CONGRÈS DES MÉDECINS ÉLECTRORADIOLOGISTES DE LANGUE FRANÇAISE

PREMIER RAPPORT :

A. P. LACHAPÈLE. — Etude critique des rhumatismes chroniques vertébraux 285

DEUXIÈME RAPPORT :

A. BAUDOUIN et H. FISCHGOLD. — Développement et perspectives de l'électroencéphalographie clinique .. 313

(Voir suite du Sommaire p. II.)

TUMEURS DU TESTICULE

ÉTUDE HORMONALE PRÉ ET POST-OPÉRATOIRE OU RADIOTHÉRAPIQUE

PROLAN A (méthode Zondek)
PROLAN B (méthode H. & M. Hinglais)

Éléments indispensables et souvent précieux de diagnostic, de pronostic et d'orientation thérapeutique.

INSTRUCTIONS suivant données cliniques.

H. & M. HINGLAIS
CHEFS DE LABORATOIRE A LA FACULTÉ DE MÉDECINE
30, RUE MIROMESNIL, 30
ANJOU 37-14 **PARIS (8e)**



R. TOURY
INGÉNIEUR CONSTRUCTEUR
PARIS

7, 9, 10, Impasse Milord
PARIS (18e)
Tél. : MARcadet 19-74 et 92-60

ULTRA-VIOLET
INFRA-ROUGE
(Livrable de suite)
DIATHERMIE

Tous Accessoires
Réparations
Echanges

Nouveaux Tubes C.G.R.

TUBES

BIPENTE

à double foyer 2/12 kW et 6/12 kW
ROBURIX et CUVIX

FOYER NORMAL (petite zone)		FOYER LONG (petite zone)
2 kW Extrémités osseuses et radioscopie Dim. 18 x 18 mm. ■ 1 sec. 2 kW 0,1 — 3 kW	6 kW Utilisation normale Dim. 3,3 x 3,3 cm ■ 1 sec. 6 kW 0,1 — 8 kW	12 kW Radiographie à forte puissance Dim. 3,3 x 3,3 cm ■ 1 sec. 12 kW 0,1 sec. 18 kW 0,05 sec. 20 kW

En téléradiographie la finesse d'un foyer 6 kW pour une puissance de 20 kW pendant 0,05 sec.

COMPAGNIE GENERALE DE RADIOLOGIE
34, BOULe DE VAUGIRARD - PARIS (XVe)

SOMMAIRE DU N° 7-8 — 1946 *(suite)*.

TROISIÈME RAPPORT :

Paul COTTENOT et René BOURDON. — **La rœntgenthérapie à bas voltage et à faible distance (radiothérapie de contact en dermatologie)** 319

QUATRIÈME RAPPORT :

Paul LAMARQUE et Charles GROS. — **La radiothérapie de contact des cancers du rectum** 333

(Voir suite du Sommaire p. IV.)

MARQUEUR P. F.

POUR FILMS RADIOGRAPHIQUES

Brevelé S. G. D. G.

MARQUE AUTOMATIQUE DES RADIOS, **AU TIRAGE** ET NON APRÈS
GARANTIE ABSOLUE D'**AUTHENTICITÉ** DES FILMS
S'UTILISE DANS TOUTES LES POSITIONS : **VERTICALE** OU AUTRES
LISIBILITÉ PARFAITE

Ets M. FAY - 1, Av. de Beauval, GARCHES (S.-&-O.) - GAMBETTA 03,66

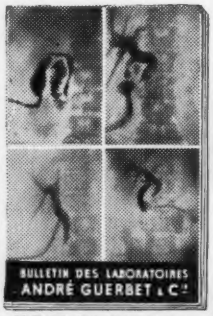

VIENT DE PARAITRE :
BULLETIN N° 5

POUR VOUS DOCUMENTER
SUR NOS PRODUITS

LIPIODOL - LIPIODOL "F"
TÉNÉBRYL

DEMANDEZ LE
BULLETIN DES LABORATOIRES

ANDRÉ GUERBET & Cie
22, Rue du Landy — SAINT-OUEN (Seine)

SOCIÉTÉ FRANÇAISE
D'ÉNERGIE ET DE RADIOCHIMIE

Société anonyme au capital de 1.000.000 de francs, fondée en 1914
51-53, RUE D'ALSACE, **COURBEVOIE** (Seine) - Tél. : Défense 18-61

RADIUM

FABRICATION FRANÇAISE
AUX USINES DE COURBEVOIE

VENTE ET LOCATION
DE TOUS APPAREILS DE CURIETHÉRAPIE

Administrateur-Directeur : **R. GALABERT,** ex-chargée du Sce des Mesures à l'Institut du Radium.

Une visite au Stand G. MASSIOT & Cie

pendant le Congrès de Chirurgie 1946

VOUS CONVAINCRA :

DES PERFECTIONNEMENTS APPORTÉS A SES MODÈLES. DE SES EFFORTS D'ORGANISATION QUI ONT PERMIS, MALGRÉ TOUTES LES DIFFICULTÉS ACTUELLES, DE PORTER SA PRODUCTION A 180 °/o DE CELLE D'AVANT-GUERRE.

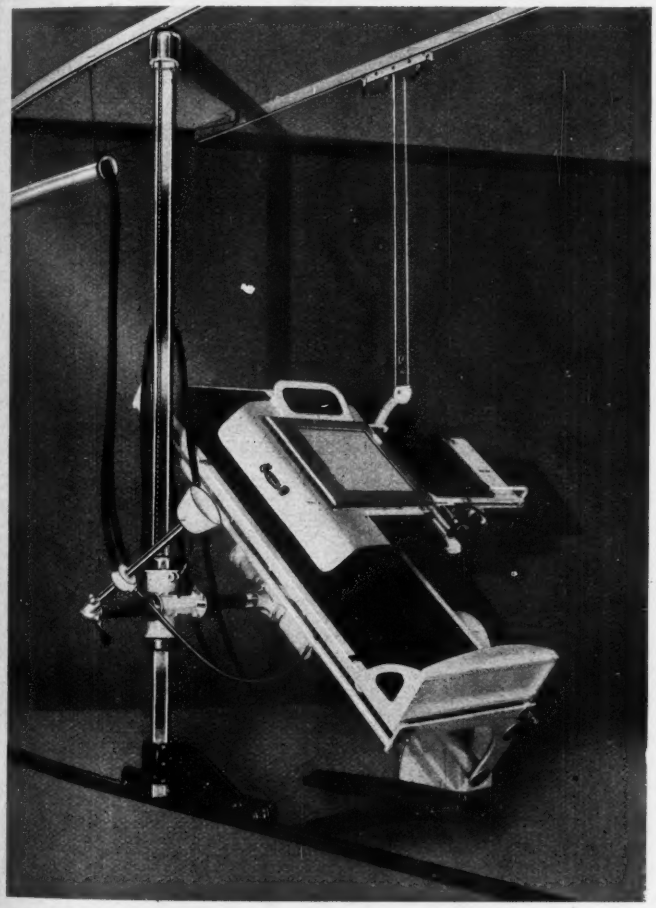

▲

" STATOR "

des

Docteurs

COTTENOT

&

CHÉRIGIÉ

▼

G. MASSIOT & Cie s'excusent des longs délais de livraison demandés actuellement par suite de l'afflux massif des commandes. Ils prennent toutes leurs dispositions et font tous leurs efforts pour résorber progressivement le retard accumulé et tendre vers une situation plus normale.

G. MASSIOT & CIE

CONSTRUCTEURS

Société à responsabilité limitée au Capital de 2.100.000 francs

37 bis, Rue de Belfort, COURBEVOIE (Seine) - Tél. : DEFense 20-17 20-18

SOMMAIRE DU N° 7-8 — 1946 *(suite)*.

NOUVELLES ET INFORMATIONS

L. DELHERM et A. DARIAUX, — IVe Congrès des Médecins électroradiologistes de Langue française (Paris, 9 au 12 octobre 1946) 341

Bulletin et Mémoires de la Société d'Electroradiologie médicale de France. (Voir Sommaire p. 343.)

Bulletin de la Société française d'Electrothérapie et de Radiologie. (Voir Sommaire p. 365.)

ANALYSES

47, Quai des Grands-Augustins, PARIS. - Tél. : DANTON 24-60

PHILIPS - METALIX

AU CONGRÈS DE LA CHIRURGIE

KODAK-PATHÉ PRÉSENTE

Trois nouveaux films radiographiques Kodak

RÉGULIX : La plus haute sensibilité avec écrans renforçateurs - Contraste élevé - Pureté - Régularité.

KODIREX : Sensibilité maxima sans écrans - Grand contraste - Grain très fin - Absence de voile.

DÉFINIX : Finesse extrême des détails - Absence de toute granulation - Contraste exceptionnellement élevé mettant en relief les plus faibles différences d'absorption!

Résultats des recherches effectuées depuis le début de la guerre, ces nouvelles émulsions représentent de très grands progrès dans la technique radiographique.

FILM RAYOSCOPE : Pour la Radiographie des Collectivités.

KODAK-PATHÉ S. A. F. Service Radiographique: 17, rue François 1er, Paris (VIIIe)
USINE A VINCENNES

ONDES COURTES

Etablissements G. DUFLOT, 17, Rue Maurice-Mayer, PARIS (13e)

Demandez notre fascicule J. R. 110 (60 illustrations)

NOUVELLES

Tarifs des Accidents du Travail.

Comme suite à notre article du dernier numéro, nous informons nos lecteurs que, depuis le 16 mai 1946, par suite d'une décision de la Commission d'Homologation des Conventions départementales Hôpitaux-Caisses, les tarifs des Accidents du Travail se trouvent relevés, pour les actes d'Electroradiologie, à K = 60 (sans abattement de 20 %) pour tous les départements, sauf ceux qui ont passé convention directe avec les Caisses, et sauf pour Paris, Lyon et Marseille, où le K est égal à 75 francs (sans abattement de 20 %). Il y a lieu également de considérer que la nouvelle Nomenclature est, depuis la même date, applicable aux Accidents du Travail.

« Ces tarifs ne sont du reste pas applicables aux A. T. agricoles. Nous sommes donc au comble de la complication et du désordre; il n'y a plus, comme autrefois, un seul tarif des A. T. Il y a *deux tarifs* : un pour les A. T. non agricoles, qui varie suivant les départements, et un tarif pour les A. T. agricoles, dont les règles sont différentes. »

LA REVISTA ELECTROTECNICA, organe de la Asociacion Argentina de Electro-técnicos, recherche collaboration originale sur l'Electricité et ses diverses applications (en particulier : **Electroradiologie. Electrothérapie**), ainsi que sur les nouveautés ou progrès dans le champ scientifique ou industriel.

Ceux de nos lecteurs que cette offre de collaboration intéresserait, sont priés de s'adresser, pour tous renseignements, à M. A. L. CHARLET, ingénieur, *1 bis, rue Nicolas-Houel,* PARIS (5e) (téléph. : Port-Royal 32-99).

Gevaert

FILMS RADIOGRAPHIQUES

CURIX DENTUS

OSRAY

RÉVÉLATEUR FIXATEUR

" L'Industrie photographique ", licence Gevaert, lance son nouveau film " **CURIX** " - deux fois plus rapide - tout en conservant contraste et pureté.

Pour les radiographies osseuses, sans écran renforçateur, employez l'émulsion spéciale " **OSRAY** ", en emballage séparé.

L'INDUSTRIE PHOTOGRAPHIQUE

4, Rue Paul-Cézanne, PARIS (8e). - ELY. 18.74

L'ELECTRORADIOLOGIE

126, Boulevard Saint-Germain (près la Faculté)

Tél. : DANton 71-56

PARIS (VIe)

Adresse télég. : RADIOLOGIX - Paris

TOUT CE QUI CONCERNE ER *L'ELECTRORADIOLOGIE*

Générateur à très grande puissance pour diagnostic **" OLÉOBLOC "** avec pupitre à commandes automatiques.

Générateur **" OLÉOBLOC "** pour Thérapie.

Table basculante **" TOTALIX "** nouveau modèle, permettant les examens en toutes positions et sous toutes incidences.

Dossier vertical avec générateur **" COOLIX "** scopie-graphie, pour médecin-praticien.

Postes transportables **" PORTABLIX "** & **" TRANSPORTIX ".**

Support orientable du Dr. P. Aimé pour l'examen radiologique et pour le traitement radiothérapique des nourrissons.

Tous accessoires pour la Radiographie et le Laboratoire.

ONDES COURTES - DIATHERMIE - HF - RAYONS UV - RAYONS IR
GALVANO-FARADIQUE
OSCILLATEUR NEURO-MUSCULAIRE - CARDIOGRAPHE

◆ ◆ ◆

Catalogues, devis et renseignements sur demande

VENTE EXCLUSIVE DES MATÉRIELS CHENAILLE & RAULOT-LAPOINTE - LASEM

EXAMEN RADIOLOGIQUE DE L'APPAREIL DIGESTIF

GELOBARINE

(SULFATE DE BARYUM CRÊMEUX)

PATE HOMOGÈNE, STABLE
D'UNE GRANDE OPACITÉ
MOULAGE PARFAIT DES CAVITÉS DIGESTIVES
SÉCURITÉ TOTALE
PRÉSENTATION AGRÉABLE

FLACONS DE 200 GRAMMES

PULVOBARINE

(SULFATE DE BARYUM SEC)

POUDRE FINE PERMETTANT
D'OBTENIR AVEC L'EAU UNE
ÉMULSION HOMOGÈNE
SANS ODEUR NI SAVEUR

BOITES DE 125 GRAMMES

SOCIÉTÉ PARISIENNE D'EXPANSION CHIMIQUE "SPECIA"
Marques "POULENC FRÈRES - USINES DU RHONE", 21, Rue Jean-Goujon, PARIS (8e)

CONSTRUCTIONS ÉLECTRO-RADIOLOGIQUES
66, Avenue du Docteur-Durand
ARCUEIL (Seine)
TÉLÉPH. ALÉSIA 25-00 et 01

Maison fondée en 1887

Ets DUTERTRE et Cie

Groupe **" RADIOLIX "** 70 MA - 90 KV
Tous examens radiologiques courants
en position verticale et horizontale.

Groupe **" NÉO-SIMPLEX "** 25 MA - 70 KV
Pour examens radioscopiques en position verticale.
Protection complète de l'opérateur.

" MICRONDE SIX "
Générateur à ondes courtes à grande puissance.
Longueur d'ondes 6 mètres.

MICRODIATHERMIE - COUPE - COAGULATION

DUTRIX

tout ce qui concerne l'accessoire radiologique

PARIS
14, Rue de l'Observatoire, IVe
TÉL. DANTON 79-96 et 73-66

CONDITIONS D'ABONNEMENT

PRIX DE L'ABONNEMENT POUR 1946 :

France et Colonies **: 400 francs** (Règlements par Chèques postaux : Compte Paris 599, ou Chèques bancaires)
Etranger **: 500 francs** (Règlement par Banque Nationale).

ADMINISTRATION ET PUBLICITÉ :

Librairie MASSON et Cie, 120, Boulevard Saint-Germain, PARIS (VIe)
Téléphone : DANTON 56-11 et ODÉON 70-81

RÉDACTION :

Docteur J. BELOT, 213, Boulevard Saint-Germain, PARIS (VIIe)

Ce Journal constitue une des Sections de

L'ENCYCLOPÉDIE PÉRIODIQUE DES SCIENCES MÉDICO-BIOLOGIQUES

PRIX D'ABONNEMENT (EN 1946) A L'ENSEMBLE DES 27 SECTIONS :
France et Colonies : 7.000 francs. — Etranger : 9.000 francs.



COMPAGNIE GÉNÉRALE DE RADIOLOGIE
34, BOULEVARD DE VAUGIRARD, PARIS


RADIOTÉTRANE GÉRARD
VISIBILITÉ VÉSICULAIRE
PAR VOIE DIGESTIVE
Laboratoires LAURENT-GÉRARD
40, Rue de Bellechasse - PARIS

les Ets André WALTER

PARIS

Ont traversé la période de guerre sans commandes allemandes ;

Ont eu leur personnel requis en entier ;

N'ont jamais demandé de dessous de table ;

Ont Grâce à des recherches constantes, développé cependant leur activité et amélioré la valeur technique de leurs appareils, dans la limite où l'absence de mica et de cuivre le permettait ;

Construisent Depuis le retour de ces matériaux, des appareils supérieurs à ceux d'avant-guerre ;

Fournissent dans des délais relativement courts les appareils normaux de :
Diathermie, Actinothérapie, Electrothérapie, Ozone ;

Ont repris la fabrication de nombreux appareils spéciaux :
Chronaxie, Climalyse, Dissociation des seuils, Ionisation atmosphérique, Air Stérile, etc...

S'excusent des délais trop longs que nécessite encore la fabrication de ces appareils spéciaux ;

Ont créé un Service autonome de location très bien outillé.

BUREAUX & MAGASINS :
37, Boulᵈ Sᵗ-Michel
Tél. : ODÉON 16-62 & 16-63

CONSTRUCTION & RÉPARATION :
281, Rue de Vaugirard - Tél. VAUG. 27-14

LOCATION :
47, Rue de Verneuil
Tél. : BABYLONE 03-23

LA RADIOTABLE " STELIA "



CGR

COMPAGNIE GÉNÉRALE DE RADIOLOGIE

34, Boulevard Vaugirard, PARIS (15e) - SUF. 50.04

MÉMOIRES ORIGINAUX

RAPPORTS
AU IVe CONGRÈS DES MÉDECINS ÉLECTRORADIOLOGISTES DE LANGUE FRANÇAISE

(Paris, 9 au 12 Octobre 1946).

PREMIER RAPPORT

ÉTUDE CRITIQUE DES RHUMATISMES CHRONIQUES VERTÉBRAUX [1]

Par A. P. LACHAPÈLE (de Bordeaux).

INTRODUCTION

« En pathologie, certaines appellations ont un sort qu'elles ne méritent pas; un qualificatif mal choisi est parfois adopté par la masse des médecins avec un empressement que n'aurait pu soupçonner son promoteur lui-même, et l'erreur pèse ensuite de tout le poids d'un dogme sur les convictions préconçues des chercheurs, pour limiter leurs facultés d'observation. »

Cette citation, que nous empruntons à A. LÉRI, nous croyons devoir la mettre en tête du rapport, que nous a confié M. le Dr DELHERM, président du Congrès des Médecins électroradiologistes de Langue française. C'est pour nous une manière de rendre hommage à la part prise par cet auteur dans la découverte d'un vaste domaine de la pathologie, *terra incognita* jusqu'à la fin du siècle dernier. C'est celui de ces douleurs, de ces déformations, de ces raideurs du dos, des reins, d'allure imprécise, aboutissant parfois à la rigidité totale du rachis et que, faute de mieux, l'on déclarait rhumatismales en l'absence de toute notion d'étiologie et de patho-anatomie. Certes, on avait bien remarqué déjà, sur des pièces squelettiques provenant de vieux cimetières, des altérations curieuses de la colonne vertébrale. Mais ces observations étaient rares. Rares étaient aussi les autopsies. On ne meurt pas de ces « douleurs rhumatoïdes ». Un neurologiste de Saint-Pétersbourg, BETCHEREW, avait bien fait paraître, en 1892, une observation de rigidité vertébrale, avec compte rendu anatomique; puis STRÜMPELL, puis PIERRE MARIE. C'était l'époque de la plicature champêtre. C'était aussi l'époque de l'observation clinique de qualité. Lisez plutôt l'article princeps de P. MARIE sur la Spondylose rhizomélique.

C'est alors que RŒNTGEN permet d'explorer le rachis vivant. La fréquence, la variété des altérations des vertèbres, attirent l'attention. On les met en rapport avec les lumbagos, avec les sciatiques, *sine materia* presque toujours. Leur essence rhumatismale n'est pas discutée et l'on bâtit en quelques années un édifice, le Rhumatisme vertébral chronique (TEISSIER), auquel les constatations radiologiques paraissent apporter une base objective. En 1925, LÉRI a fini le gros œuvre. Depuis, quelques retouches (WEISSENBACH, ROBERT, FORESTIER, FRANÇON, J. BELOT, WEILL, GLORIEUX, DELCHEF, H. L. ROCHER, M. MEYER, CH. LASSERRE, ROEDERER, COSTE, BROCHER et d'autres, parmi les auteurs de langue française). De loin, cet ouvrage a belle apparence, de l'ampleur, de la matière, une ordonnance quelque peu classique, qui satisfait notre désir de l'ordre, tout au moins dans le domaine de l'esprit.

Nous allons nous en approcher; nous allons le visiter, dussions-nous en avoir quelques désillusions. Nous les reconnaîtrons, s'il y a lieu, au risque de heurter des opinions communément admises et sans même pouvoir promettre de compenser cette déception.

*
**

Ainsi, dans un premier chapitre, nous résumerons la conception classique des rhumatismes chroniques vertébraux;

le deuxième en verra la critique analytique;

dans un troisième, nous étudierons les « douleurs rhumatoïdes » sous l'angle de l'anatomie et de la physiologie du rachis; nous y ajouterons un essai pathogénique de ces douleurs;

nous essayerons enfin, dans un quatrième chapitre, de dégager une conclusion.

CHAPITRE PREMIER

CONCEPTION CLASSIQUE DES RHUMATISMES CHRONIQUES VERTÉBRAUX

Cette conception, nous pensons la trouver bien exposée dans un travail, paru peu avant la guerre et intitulé : « Etude radiologique des Rhumatismes chroniques vertébraux. » Ce travail de M. PROUX constitue une revue générale sérieuse,

[1] Rapport au IVe Congrès des Médecins électroradiologistes de Langue française (Paris, 9 au 12 octobre 1946).

documentée, bien illustrée. Sa parution, en 1938, est une garantie d'actualité.

Comme il est à peu près sûr que nous ne serons pas toujours de l'avis de son auteur, nous tenons à préciser que la non-concordance possible de nos opinions avec les siennes ne doit, en aucun cas, être tenue pour de la malveillance à son égard. Comme il ne revendique pas la paternité des faits et des opinions qu'il se contente de reproduire, sa personne est hors de cause; seuls ces faits et ces opinions seront sujets à appréciation.

Voici la définition de son sujet :

« Nous désignons, sous le nom de rhumatismes « chroniques vertébraux, un groupe de syndromes « liés à l'inflammation ou à diverses altérations « chroniques des articulations vertébrales et de « leurs annexes, ainsi que celles du tissu conjonc- « tif qui les entoure... La multiplicité des causes « de ces rhumatismes, la pluralité et la diversité « de leurs signes cliniques et radiologiques inter- « disent de les grouper en un seul syndrome, et « encore moins en une entité morbide définie... « Un certain nombre de caractères communs per- « mettent cependant de rapprocher ces diverses « maladies, ce sont : la douleur, l'impotence fonc- « tionnelle, et les déformations qui intéressent l'os « et ses annexes (ligaments et cartilages). Il con- « vient de leur ajouter la chronicité... Nous écar- « tons à dessein de cette étude toutes les mani- « festations vertébrales d'affections, qui consti- « tuent en elles-mêmes une maladie autonome et « parfaitement définie par ses autres caractères. »

Dans ce « groupe de syndromes », il fait entrer les affections suivantes :

1° La Spondylose rhizomélique de P. Marie.

2° Le Rhumatisme chronique ostéophytique de J. Teissier.

3° La Spondylite traumatique de Kümmel-Verneuil.

4° Les Spondylarthrites de germes connus ou inconnus.

5° Les Rhumatismes chroniques actuellement mal classés.

I. — LA SPONDYLOSE RHIZOMÉLIQUE

« Entrevue par Strümpell en 1894, isolée et décrite par P. Marie en 1898 », précise l'auteur, qui en décrit les caractères cliniques et surtout radiologiques. Ces derniers sont constitués, dans leur ordre d'apparition, par la disparition des articulations sacro-iliaques, par la diminution de la densité des vertèbres, puis par l'apparition du syndesmophyte. Celui-ci est décrit comme une calcification des ligaments péri-vertébraux; il n'est pas constitué à partir de l'angle vertébral et ne fait que le prolonger par une traînée de largeur sensiblement uniforme. Il saute d'une vertèbre à l'autre, faisant un pont, bloquant la partie latérale du disque. Il n'y a pas d'organisation osseuse, pas de structure trabéculaire, pas de corticale; c'est une calcification et non une ossification. Poursuivant son évolution, le processus calcifiant s'étend à tout le surtout fibreux vertébral et donne sur les clichés un voile tendu sur toute la largeur des vertèbres, estompant les différences entre vertèbres et disques. Cette large bande est renforcée par trois traînées plus denses correspondant aux ligaments interépineux et aux ligaments jaunes, dont la calcification va rapidement produire la disparition des articulations vertébro-vertébrales. Les vertèbres subissant une raréfaction osseuse, l'axe rachidien en arrive à présenter l'aspect de colonne torse ou de tige de bambou. Il existe enfin de profondes modifications des épaules et des hanches masquées dans la densification de la capsule articulaire et des ligaments.

A côté de cette forme pure, caractérisée surtout par l'intégrité prolongée des interlignes articulaires, par la non-participation de la cavité articulaire elle-même, par l'atteinte de son bourrelet ou de son ménisque, « les articulations ne possédant pas ses formations restant intactes », il existerait des formes mixtes, présentant des signes ci-dessus associés à des phénomènes d'ostéo-arthrite vertébrale. Ces signes, visibles seulement au début, sont constitués par des irrégularités des surfaces articulaires (l'auteur ne précise pas lesquelles), par une décalcification plus accentuée; il existerait encore un développement insolite des angles vertébraux, voire des ostéophytes, qui traduiraient la souffrance des vertèbres et des disques. L'influence du traumatisme y serait prépondérante; tous ces phénomènes d'arthrite sont bientôt masqués par la calcification des ligaments et l'on a le tableau de la Spondylose rhizomélique.

M. Proux rappelle une autre forme : les spondylites ligamentaires avec arthrite intersomatique. Au début, peu de vertèbres sont touchées; elles sont hypertransparentes et contrastent avec l'image sombre, homogène et diffuse des espaces intervertébraux ; pas de réaction ligamentaire, mais, cependant, cette file de vertèbres est comme engluée dans une sorte de gaine latérale, faisant une ombre proche du rachis et qui rappelle d'assez loin le fuseau du mal de Pott. On aurait chez quelques sujets constaté un enraidissement progressif de tout le rachis, avec participation secondaire des grosses articulations. La radiographie montrait alors la coexistence de calcifications ligamentaires, comparables à celles de la spondylose rhizomélique, mais souvent aussi des néoformations osseuses des angles vertébraux.

Après avoir signalé que les lésions peuvent se cantonner au rachis, avec une intégrité totale des épaules et des hanches, l'auteur signale qu'un tableau absolument semblable aurait été trouvé au cours de l'évolution de la Cyphose hérédo-traumatique de Bechterew.

En somme, les éléments importants du diagnostic radiologique des affections rachidiennes, groupés sous le terme large de Spondylose rhizomélique, sont avant tout : 1° la raréfaction osseuse diffuse; 2° la disparition des deux articulations sacro-iliaques; 3° l'existence de syndesmophytes, ces derniers étant des « éléments d'une valeur telle que, dans sa recherche, toutes les ressources de la technique devront être épuisées, si la clinique et les examens de laboratoire font soupçonner cette maladie ».

II. — LE RHUMATISME CHRONIQUE OSTÉOPHYTIQUE

Type le plus complet des spondyloses rhumatismales, d'abord uniquement considéré comme une localisation tardive du rhumatisme chronique, pré-

sentant soit une forme généralisée, soit des formes localisées, influencé par le froid humide, tendant parfois vers l'ankylose totale, le rachis étant soudé en barre de fer, parfois vers l'ankylose partielle qui se constitue alors d'une façon moins progressive, avec des paroxysmes et des rémissions, le Rhumatisme chronique ostéophytique est avant tout caractérisé par la déformation du corps vertébral dite en « diabolo », due aux productions osseuses qui s'accumulent au voisinage du disque intervertébral, — parfois par une diminution du disque intervertébral, sans pincement latéral, rarement localisé à un seul interligne, qui est, pour MAURIC, le témoin d'un simple desséchement du tissu discal et l'un des tous premiers signes de l'atteinte rhumatismale, même s'il existe à l'état pur et sans lésions associées, — enfin par le « bec de perroquet ». Les caractères de ce « bec de perroquet » ou ostéophyte sont les suivants : la saillie osseuse anormale est toujours constituée soit par le corps vertébral lui-même se prolongeant en bec, soit par un épaississement de la corticale du corps vertébral. De toutes façons, il y a une corticale et les bords de l'éperon osseux sont nets; — le point d'implantation est le coin même du corps vertébral ou se trouve situé à peu de distance de ce coin; — en se développant, des ostéophytes peuvent se rencontrer et même se souder.

On remarque encore de l'ostéoporose des vertèbres, puis des tassements latéraux à l'origine de scoliose, ou des tassements antérieurs. A peu près constamment, on note une disparition plus ou moins accentuée, allant jusqu'à la fusion, de toutes les articulations rachidiennes (vertébro-vertébrales, vertébro-costales, etc.).

Parfois, tous ces signes sont absents, alors qu'il existe un syndrome clinique de Rhumatisme chronique ostéophytique; dans ce cas, l'absence de tout ostéophyte ne doit pas faire éliminer ce diagnostic.

Inversement, la présence de l'ostéophyte, production banale à partir de la cinquantaine, ne doit pas faire conclure automatiquement qu'il s'agit d'un Rhumatisme chronique ostéophytique. En effet, il constitue un élément réactionnel survenant à l'occasion d'influences mécaniques, de troubles statiques. Il peut prendre alors une allure particulière, moins classique, s'insérant plus loin de l'angle vertébral. Il peut encore survenir au cours du mal de Pott, au cours de diverses spondylites chroniques, du cancer vertébral, du tabès. Dans ces cas, l'ostéophyte n'a aucune valeur et il faudra être très prudent dans son interprétation.

Quant à l'étiologie du Rhumatisme chronique ostéophytique, l'imprécision règne encore, comme il y a quelque trente ans, dans le rhumatisme tout court et il semble impossible actuellement de considérer cette vaste agglomération comme relevant d'une seule étiologie.

En somme, le Rhumatisme chronique ostéophytique est caractérisé : 1° par la vertèbre en « diabolo » (signe le plus caractéristique); 2° par la décalcification localisée ou généralisée et les tassements qui peuvent en résulter; 3° par l'atteinte des articulations vertébro-vertébrales; 4° par l'existence d'ostéophytes, dont la valeur séméiologique est loin d'avoir la valeur du syndesmophyte, puisqu'il peut y avoir des Rhumatismes chroniques ostéophytiques sans ostéophyte et des ostéophytes sans Rhumatisme chronique ostéophytique.

III. — LA SPONDYLITE TRAUMATIQUE

Décrite en 1891 par KÜMMEL, la Spondylite traumatique est caractérisée : 1° par un traumatisme initial accompagné de symptômes légers; 2° par un intervalle libre de bien-être relatif, pouvant être très long; 3° par la réapparition tardive de douleurs avec difformité progressive du rachis.

L'image radiographique de profil de celui-ci montre, au niveau du siège de prédilection (rachis dorsal bas ou lombaire), une ou plusieurs vertèbres en coin avec intégrité constante des disques. Un cliché plus tardif peut montrer des ostéophytes de soutien, faisant parfois de véritables ponts osseux.

Du point de vue pathogénique, cette affection serait due à des troubles trophiques (vasculaires, nerveux) consécutifs à des micro-traumas des corps vertébraux.

IV. — SPONDYLARTHRITES DE GERMES CONNUS OU INCONNUS

Les Spondylarthrites de germes connus ou inconnus évoluent parfois vers le *restitutio ad integrum* ou laissent, au contraire, des séquelles motrices ou sensitives qui en font alors de véritables rhumatismes chroniques.

Elles comprennent :

1° L'Ostéomyélite vertébrale subaiguë ou chronique, caractérisée par la destruction osseuse ou par la prolifération osseuse (ponts osseux, constitués par les « becs de perroquet », opacification en toile d'araignée sur la face antérieure du corps vertébral).

2° Les Spondylites typhiques ou para-typhiques, caractérisées par la fonte d'un ou de plusieurs disques, tantôt par de l'ostéite raréfiante, tantôt par de l'ostéite hyperostosante à type de « bec de perroquet » ou même de ponts osseux; mais ce qui domine le tableau, c'est la réaction des tissus péri-vertébraux se traduisant par une image de gaine irrégulière, de teinte grise, qui enveloppe toute la tige osseuse masquant en partie les vertèbres et les disques.

3° La Spondylite mélitococcique subaiguë, caractérisée par le pincement toujours partiel du disque, par de la décalcification et par des accidents de prolifération osseuse traduisant l'irritation ostéo-périostée et consistant en bec de perroquet volumineux et aussi en coulées d'hyperostoses unissant plusieurs vertèbres; il y a parfois une véritable destruction avec pincement vertébral.

4° Les Spondylites de la méningite cérébro-spinale, du typhus exanthématique, de la fièvre récurrente, de la grippe, de la gonococcie, de la pneumonie et même de l'amibiase, caractérisées par le pincement du disque, par des proliférations osseuses d'importance variable, images peu caractéristiques que l'on retrouve dans toutes les spondylites infectieuses, qui ne permettent que de porter le diagnostic de spondylite, la clinique et la notion de maladie antérieure permettant seules

de mettre une étiquette sur cette atteinte rachidienne. Lorsque l'examen est pratiqué de longues années après la maladie, l'aspect radiographique, loin d'être caractéristique, risquera bien souvent d'orienter vers une lombarthrie, étant donné la fréquence de cette forme de rhumatisme comparativement à la rareté des spondylites infectieuses. Il est vrai qu'à ce moment, des troubles ressentis peuvent être dus aux accidents osseux, laissés par la première atteinte rachidienne et qui jouent le même rôle que les productions du Rhumatisme chronique ostéophytique.

V. — LES RHUMATISMES CHRONIQUES ACTUELLEMENT MAL CLASSÉS

Ceux-ci comprendraient :

1° La Spondylose rhumatismale : décrite par H. FORESTIER en 1904, et attribuée par lui à une arthrite des petites articulations apophysaires, hypothèse qu'il n'a pu vérifier.

2° La Cyphose hérédo-traumatique : décrite par BECHTEREW en 1893, et qu'il intitulait « rigidité de la colonne vertébrale », puis par PIERRE MARIE en 1897. Ce n'est pas la maladie qui paraît héréditaire, mais la malformation initiale. La notion d'un traumatisme est importante; ce trauma, qui atteint un sujet âgé, cyphotique, est suivi, dans un temps qui ne dépasse pas six mois, de l'apparition d'une gibbosité dorsale, progressive, prononcée, médiane, non angulaire, demi-circulaire et de très court rayon, occupant la hauteur de quatre à six vertèbres, absolument irréductible. Il s'agit d'une ossification localisée du ligament vertébral commun antérieur et plus tard d'ossification des lames fibreuses, des lames vertébrales, des apophyses articulaires, etc. Le film de profil montre une bande osseuse étendue à la partie antérieure de plusieurs vertèbres, au niveau du maximum de concavité.

3° Les Synarthrophyses : maladie rare, ostéopathie spondylo-épiphysaire ankylosante, atteignant les grosses articulations et le rachis. La radiographie montre la raréfaction du tissu spongieux et un aplatissement plus ou moins net des vertèbres; au niveau des grosses articulations, il y a souvent fusion des extrémités osseuses articulaires.

4° Les Spondyloses fibreuses : un seul cas connu (RAYMOND et BABONNEIX), ressemblant à la spondylose rhizomélique, mais en différant par des périodes intercalaires de guérison complète; l'autopsie a montré une ankylose fibreuse de la racine des membres et du rachis, avec quelques jetées osseuses dans les disques; pas d'étude radiologique.

5° La Goutte vertébrale, — les Rhumatismes endocriniens (thyroïdien, ovarien), hypothèse non vérifiée.

CHAPITRE II

CRITIQUE ANALYTIQUE DE LA CONCEPTION CLASSIQUE DES RHUMATISMES CHRONIQUES VERTÉBRAUX

Dans cette succession de tableaux cliniques et surtout radiologiques, que nous avons extraits du travail servant de base à notre rapport et fidèlement reproduits, vous avez reconnu la conception classique des Rhumatismes chroniques vertébraux. Le tout est d'une orthodoxie parfaite. Il semble qu'il n'y ait rien à ajouter, rien à retrancher.

⁂

Et pourtant, si nous nous reportons à la définition initiale, où il est dit que l'on doit écarter de cette étude toutes les manifestations vertébrales d'affections, constituant en elles-mêmes une maladie autonome et parfaitement définie par ses autres caractères, ne conviendrez-vous pas que la *Spondylite traumatique* tombe sous le coup de cette définition ?

Son étiologie, son évolution, ses signes radiologiques et même sa pathogénie lui donnent une autonomie assez nette pour que nous l'éliminions du « groupe de syndromes » constituant le rhumatisme vertébral chronique. Elle peut à la rigueur faire l'objet d'un diagnostic différentiel, encore que KÜMMEL lui-même considère que la seule difficulté de diagnostic réside à la différencier de la spondylite tuberculeuse, un trauma se trouvant parfois dans les antécédents des pottiques.

Mais pourquoi l'appeler spondylite traumatique? Ne vaut-il pas mieux l'appeler *spondylo-nécrose méta-traumatique*, ce qui a l'avantage de ne pas entraîner l'idée d'une infection, éveillée par le suffixe « ite ».

⁂

Nous sommes tenté de faire subir le même sort aux *Spondylarthrites de germes connus ou inconnus*. Pourquoi d'ailleurs ce terme de « spondylarthrite »? A notre avis, il devrait être réservé à l'inflammation des articulations vertébrales postérieures, qui sont les seules véritables articulations rachidiennes, l'union des corps et des disques n'étant que des demi-articulations. Or, que connaissons-nous de l'état de ces articulations au cours de ces diverses infections ?

Mieux connu est le comportement du corps vertébral et de ce malheureux disque que l'on a toujours tendance à délaisser, les radiographies ne nous en donnant qu'une image indirecte. L'appellation de *spondylo-discite* serait plus conforme, dans bien des cas, à la réalité anatomo-pathologique.

Quoi qu'il en soit, le mode d'évolution de ces spondylo-discites est, du point de vue radiologique, assez caractéristique pour qu'on leur donne une certaine autonomie.

Voici quelques images prises au décours d'une spondylite pneumococcique, dont l'observation nous a été obligeamment confiée par le Dr CHENUT. Les premières ont été prises à l'occasion de douleurs lombaires, apparues peu de temps après une pneumonie franche. On y remarque (fig. 1) une diminution de hauteur du disque, un aspect frangé des plateaux vertébraux, doublé d'une bande plus foncée et deux ponts osseux proéminents, visibles de face et de profil, d'où l'on peut conclure à l'existence d'une virole entourant le disque. Les autres clichés, pris trente-deux mois plus tard (nous vous faisons grâce de ceux pris entre temps) montrent toujours une diminution de hauteur de l'espace intervertébral; mais les contours verté-

braux ont repris leur régularité, la structure osseuse sous-jacente est à nouveau normale, enfin — fait remarquable — la virole péri-discale s'est amenuisée et régularisée (fig. 2). Quel diagnostic portera sur la vue des derniers clichés un observateur peu averti ? Sans aucun doute, celui de rhumatisme vertébral. Nous préférons porter celui de *séquelles réparatrices de spondylo-discite*, compte tenu des antécédents reconnus par le patient.

Voici un autre exemple de séquelles de spondylite infectieuse, que nous devons à l'obligeance de notre confrère R. GUÉRIN. Au décours d'une grippe, une femme de 50 ans se met à souffrir du dos. Un film montre une hyperclarté de la majeure partie du corps de L1 (fig. 3). Quelques semaines plus tard (fig. 4), aspect cunéiforme de la vertèbre. Plusieurs mois après, les signes fonctionnels ont disparu; la vertèbre (fig. 5) est réduite à l'état de galette, avec intégrité apparente du disque sus-jacent, mais atteinte certaine du disque sous-jacent.

Le fait que les spondylites infectieuses peuvent être suivies de séquelles motrices et sensitives, sur les modalités desquelles le petit nombre des cas observés et les erreurs d'interprétation toujours possibles empêchent encore d'avoir une notion précise, ne nous autorise pas à en faire un élément du groupe des Rhumatismes chroniques vertébraux. Le bon sens doit au contraire nous inciter à les extraire de cet amas confus, même et surtout si les images radiographiques ont perdu, dans le cours des années, les caractères qui en faisaient la valeur à la période d'état de la maladie. Il est certain que beaucoup de spondylites infectieuses passent inaperçues ou sont l'objet d'erreurs de diagnostic, et qu'un grand nombre d'elles évoluent vers la guérison, sans séquelles fonctionnelles. HASELHORST n'a-t-il pas rapporté le cas d'une danseuse de 18 ans atteinte de spondylite pendant la convalescence d'une typhoïde et dont l'image radiographique était comparable à la première de celles que nous avons montrées ? Cette malade put, au bout de quelques mois, reprendre son métier.

Il est certain aussi que des déformations secondaires peuvent se greffer sur d'autres segments d'une colonne dont la statique et la dynamique sont altérées par un processus infectieux. Il y aura coexistence d'un foyer guéri et d'un autre processus en évolution, de nature totalement différente, que d'aucuns appellent Rhumatisme chronique ostéophytique et que nous préférons dénommer Spondylose déformante, car la nature rhumatismale n'en peut être démontrée.

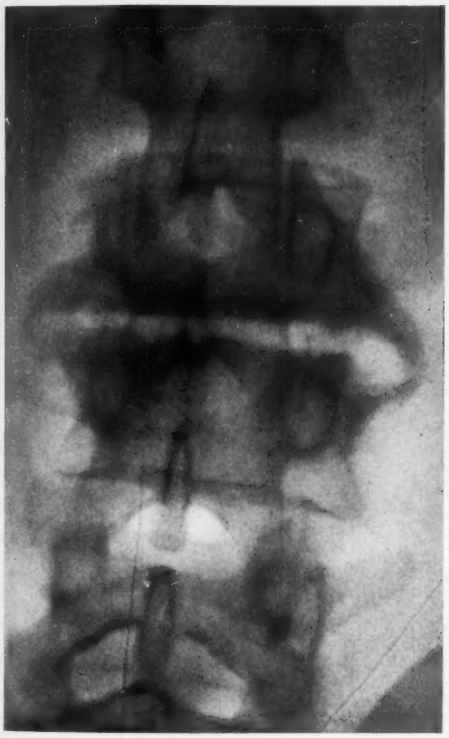

FIG. 1. — Spondylo-discite infectieuse. Radiographie de face, pratiquée quelques mois après une pneumonie franche : diminution de hauteur de l'espace intervertébral, surtout à droite; aspect frangé des plateaux; condensation sous-jacente; ponts osseux complets.

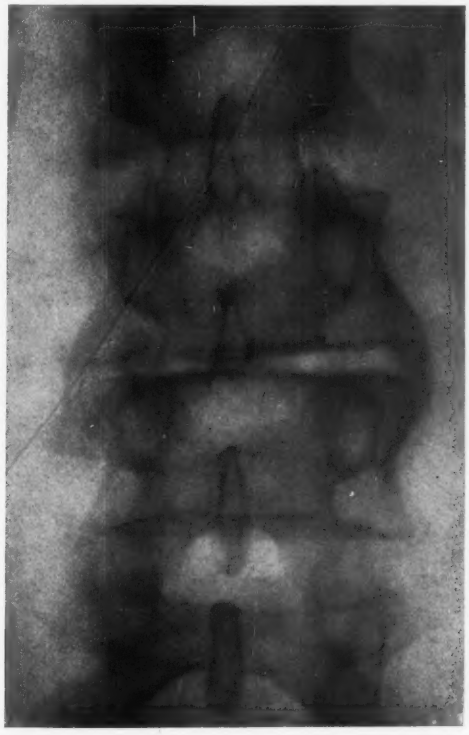

FIG. 2. — Même cas que figure 1, deux ans et demi plus tard : le pincement discal s'est accentué; mais les plateaux ont repris leur régularité et la structure de l'os sous-jacent est normale; les ponts osseux se sont amenuisés et ne font qu'une très légère saillie.

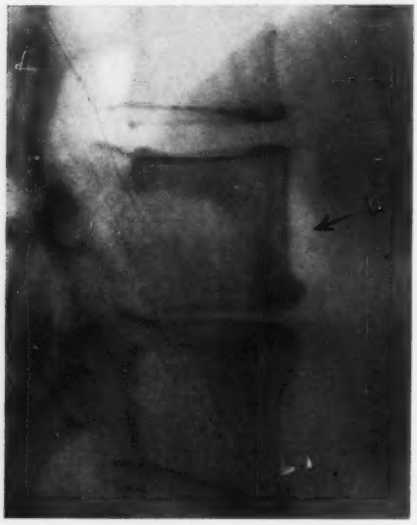

Fig. 3. — Spondylite infectieuse. Radiographie de profil, pratiquée quelques semaines après une affection grippale : hyperclarté de la presque totalité du corps vertébral et des pédicules; l'espace intervertébral sous-jacent est nettement diminué de hauteur.

Fig. 4. — Même cas que figure 3, cinq mois plus tard : effondrement de la partie inférieure du corps; les trous de conjugaison sont voilés.

N'est-il pas curieux par ailleurs qu'une maladie, dont les manifestations osseuses sont aussi importantes, sinon aussi connues, que les manifestations viscérales, soit pratiquement, du point de vue qui nous intéresse, un terrain presque vierge ? Il s'agit de la *syphilis vertébrale*. Nous soumettons cette question comme objet de vos recherches, étant bien entendu que nous mettons à part le tabès vertébral et que seules sont envisagées les formes habituelles de la syphilis osseuse, c'est-à-dire les formes hyperostosantes et les formes gommeuses. Voici des clichés d'une femme de 60 ans envoyée dans mon service par le Dr Lafargue pour examen de son rachis (fig. 6 et 7). Nous y voyons de magnifiques exostoses marginales et même un pont

Fig. 5. — Même cas que figure 3 et 4, un an plus tard : le corps vertébral est aplati en galette; l'espace intervertébral sous-jacent est à peine indiqué; les trous de conjugaison sont de petites dimensions.

osseux complet; les plateaux vertébraux sont le siège d'altérations morphologiques et structurales importantes ; les espaces intervertébraux sont diminués de hauteur; les courbures dorso-lombaires ont perdu leur harmonie. On pourrait conclure à un rhumatisme chronique ostéophytique, suivant la conception classique, mais notre malade a un Wassermann ++++ et ceci complique la question, car si l'atteinte vertébrale (réelle) et la syphilis (réelle) peuvent, chez cette femme, n'être qu'une coïncidence, pour quelle raison admettre l'existence d'un rhumatisme (hypothétique) sans discuter l'hypothèse d'une forme de syphilis vertébrale inconnue de nous ? Il nous faut donc admettre que nous connaissons mal le comportement des vertèbres et des disques vis-à-vis de l'infection syphilitique, et ce n'est pas en étiquetant de tels cas « rhumatisme » que nous améliorerons nos connaissances.

Ce que nous venons de dire est valable pour la

tuberculose, encore que les manifestations vertébrales du bacille de Koch soient autrement connues. Mais enfin, si l'on a quelque scrupule à

Fig. 6. — Spondylose déformante chez une femme de 66 ans ayant un B. W. ++++, sans signes de tabès.

penser à un Rhumatisme chronique vertébral en présence des formations hyperostosantes, témoignage occasionnel de la guérison d'une spondylite tuberculeuse ulcéro-nécrosante, sommes-nous sûrs que la forme ulcéro-nécrosante, le vrai mal de Pott, soit la seule manifestation de la tuberculose au niveau du rachis ? Le bacille de Koch ou sa toxine ne sont-ils pas susceptibles de léser le périoste aussi bien que le tissu osseux ? Nous verrons plus loin que l'origine tuberculeuse de la *Spondylose rhizomélique*, dont nous allons nous

Fig. 7. — Même cas que figure 6, de profil.

occuper maintenant, a été soutenue par Léri et Kienböck.

***

En 1892, Bechterew publie, sur la base de cinq observations, un travail intitulé « Die Steifigkeit der Wirbelsäule mit ihrer Krümmung als eine

besondere Erkranskungsform ». Cette maladie, inconnue jusqu'alors, est caractérisée par une immobilisation ou une raideur plus ou moins complète du rachis accompagnée d'une courbure en arc de cercle et de troubles nerveux dans le tronc et les membres inférieurs. Hérédité et trauma auraient un rôle dans son apparition; ceci explique que P. MARIE ait pu, par la suite, appeler cette affection *Cyphose hérédo-traumatique*, nom qu'elle a conservé dans la littérature médicale française. Depuis, la conception initiale a été modifiée. BETCHTEREW a convenu que le rôle du traumatisme n'était pas absolu et que l'hérédité lui paraissait insuffisante à caractériser cette affection ankylosante du rachis.

FIG. 8. — Rachis lombaire normal en oblique : les hémiarcs ressemblent à des petits chiens, empilés les uns sur les autres; le museau répond à l'apophyse transverse, l'œil démesuré au pédicule, l'oreille dressée à l'apophyse articulaire supérieure, le cou au segment interarticulaire, les pattes de devant à l'apophyse articulaire inférieure, le corps à la lame. Les interlignes articulaires sont tous parfaitement dessinés.

FIG. 9. — Spondylarthrite ankylosante. Homme de 35 ans. Les interlignes articulaires de L4 et L5 sont invisibles. L'interligne de L3 est voilé. Les apophyses articulaires sont décalcifiées. Pas de visibilité de la gaine périvertébrale. Espaces intervertébraux de hauteur normale.

L'entité clinique de la cyphose héréditaire et traumatique ne répondrait-elle pas à la réalité ? Il est certain qu'il peut exister une tendance héréditaire à la cyphose; il est non moins certain qu'un traumatisme peut être à l'origine d'une cyphose ou peut aggraver une cyphose déjà existante et être suivi de troubles nerveux au niveau du tronc et des membres inférieurs; mais sommes-nous autorisés à créer de toutes pièces une maladie nou-

velle dans le sens où P. MARIE et ASTIÉ l'entendent dans leur publication de 1897 ? BECHTEREW a décrit seulement une ankylose vertébrale avec courbure.

De son côté, STRÜMPELL, en 1897, publie un cas d'ankylose du rachis, associée à une ankylose sacro-iliaque.

Enfin, P. MARIE, en 1898, décrit une affection singulière, caractérisée essentiellement au point de vue clinique par une ankylose à peu près complète de la colonne vertébrale et des articulations de la racine des membres, les petites articulations des extrémités restant normales; il lui donne le nom de *Spondylose rhizomélique*, par lequel il veut indiquer le caractère ankylosant de cette affection et la participation des articulations de la racine des membres.

L'autopsie de deux cas, en 1899 et 1906, en collaboration avec LÉRI, lui permet d'observer : 1° une gaine calcifiée entourant le rachis; 2° une fusion des lames vertébrales; 3° une ankylose osseuse des apophyses articulaires sur toute la hauteur de la colonne et des articulations costo-vertébrales.

Les études anatomo-pathologiques ultérieures, de E. FRÄNKEL, de SIMMONDS, de SCHMORL et de JUNGHANNS, de WURM, entre autres, ont permis de confirmer et de compléter ces constatations initiales. Actuellement, le syndrome anatomo-pathologique complet de cette affection, qui touche principalement les mâles jeunes, peut être établi de la façon suivante :

1° Au niveau du bassin : disparition plus ou moins complète des articulations sacro-iliaques.

2° Au niveau du rachis :

a) Calcification du surtout ligamenteux péri-vertébral, entraînant des ponts intervertébraux par transformation des ligaments, qui subissent une dégénérescence calcaire; il n'y a pas poussée de nouveaux ligaments; c'est pourquoi la dénomination de syndesmophyte qu'on leur a donnée ne répond pas à la réalité; cette gaine peut être étendue à tout le rachis ou être limitée à un segment vertébral, de préférence lombaire ou cervical. Le début est surtout lombaire. L'ancienneté de l'affection et son degré de gravité conditionnent l'extension de cette gaine;

b) Ostéoporose des corps vertébraux;

c) Ankylose des articulations vertébrales postérieures;

d) Dégénérescence des disques, qui tendent parfois à la calcification;

e) Cyphose dorsale inconstante avec aplatissement simultané de la courbure lombaire;

f) Apparition de saillies osseuses dans le conduit médullaire ou les trous de conjugaison. Ces lésions expliquent les appellations de LÉRI de « ménisco-ligamentite », de KREBS, de « fibrosite péri-vertébrale ankylosante ».

L'image radiologique de la gaine périvertébrale se traduit par des ponts unissant les corps vertébraux et revêtant les disques; à leur stade extrême, ces ponts s'étendent à tout le rachis, mais suivant que l'examen est précoce ou tardif, les signes sont naturellement plus ou moins accusés; il ne faut pas attendre le syndrome radiologique au complet pour poser le diagnostic. Ces ponts sont tantôt rectilignes, de teinte homogène et paraissent mordre sur le tissu discal; tantôt ils sont légèrement convexes et présentent un double contour; leur échelonnement donne au rachis un aspect de colonne torse.

Tout autant et même davantage que cette gaine périsomatique, dont la présence n'est pas constante, l'image des articulations sacro-iliaques doit retenir l'attention. Leur atteinte est précoce, plus

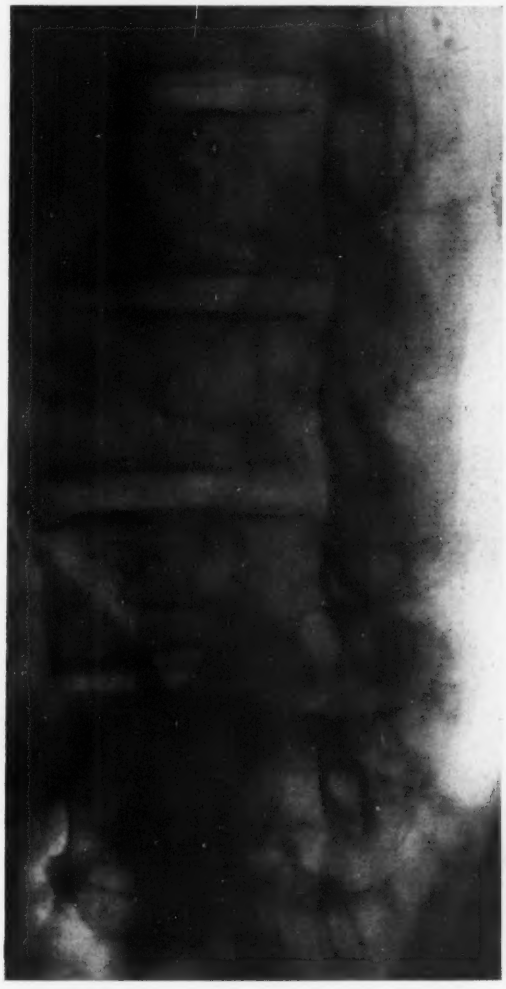

FIG. 10. — Spondylarthrite ankylosante. Homme de 24 ans. Les apophyses articulaires sont à peine visibles. Les interlignes de D12 à L3 sont invisibles. On devine à peine les interlignes L4 et L5. Les espaces intervertébraux ont conservé leur hauteur. Un pont complet au niveau du 3e espace lombaire.

précoce que l'apparition de la gaine péri-vertébrale. Au début, on observe des érosions des contours articulaires et des troubles de la structure de l'os voisin; ces signes se précisent progressivement pour en arriver à l'effacement total des articulations.

Des constatations analogues se font au niveau des articulations postérieures; l'importance de ce

fait paraît avoir échappé aux auteurs français, bien que LÉRI l'ait signalé depuis longtemps. FRÄNKEL et SCHMORL y attachent une valeur de diagnostic de premier ordre; pour eux, il est la signature du processus infectieux, à tendance ankylosante, attaquant les seules articulations à synoviale du rachis. On comprend ainsi que l'on ait appelé cette affection *Spondylarthrite ankylosante*.

Au début, cette atteinte est difficile à mettre en évidence ; elle exige des radiographies en incidence oblique pour le rachis lombaire, qui paraît

FIG. 11. — Spondylarthrite ankylosante cervicale. Homme de 28 ans. Ankylose totale des 2e, 4e, 5e et 6e articulations postérieures. Les espaces intervertébraux sont de hauteur normale. Pas de calcification de la gaine périvertébrale. Les articulations postérieures dorsales et lombaires étaient normales; seules les articulations sacro-iliaques étaient touchées (règle générale). L'évolution a montré l'atteinte des autres articulations.

le premier touché; le début dorsal est plus rare et plus difficile à apprécier en raison de la plus grande complexité de l'image radiographique de profil, due à la superposition des articulations costo-vertébrales, qui peuvent participer à l'ankylose. La lésion initiale se manifeste par une décalcification des apophyses articulaires, par un flou des surfaces articulaires, par un voile de l'interligne, signes qui s'accentuent jusqu'à la disparition totale de la jointure. Cet effacement commence à ce manifester sur la colonne lombaire, radiographiée en oblique et représentée par la figure 9. Il est assez facile à déceler si l'on examine auparavant la figure 8, qui est celle d'une colonne lombaire normale en incidence oblique. Il est total sur la figure 10. Il est très net aussi sur la figure 11, où les articulations postérieures de C2 à C6 sont fusionnées. Ce cas était d'autant plus remarquable que le reste du rachis était intact et que seules les articulations sacro-iliaques étaient touchées. En l'absence de syndesmophyte, le diagnostic fut posé par l'évolution, l'âge du patient, l'atteinte des sacro-iliaques et l'accélération de la vitesse de sédimentation des hématies.

Toutes les articulations peuvent être prises, mais il n'y a pas nécessairement égalité de répartition et d'intensité des lésions. Seuls des examens successifs sont capables de montrer le progrès de l'arthrite postérieure. Arrivée à son terme, l'ankylose se traduit radiologiquement par les deux bandes parallèles qu'il est classique de signaler sur les clichés de face. A ce moment, elle est au-dessus de toute ressource thérapeutique ; c'est pourquoi toutes les possibilités de diagnostic doivent être mises en jeu pour déceler le plus tôt possible l'atteinte des articulations postérieures, qui requièrent une thérapeutique appropriée, en particulier la mobilisation prudente.

Les autres symptômes, c'est-à-dire la décalcification des corps vertébraux, l'opacification des disques, l'aspect en colonne torse ou en tige de bambou, n'ont qu'une valeur d'appoint, parce que trop tardifs. Il en est de même de l'atteinte des articulations des racines des membres, qui nous paraît exceptionnelle. On a voulu réserver le nom de maladie de Bechterew à la localisation rachidienne du processus ankylosant, et de maladie de Strümpell-Marie à l'atteinte simultanée du rachis et de la racine des membres. En réalité, l'usage s'étend d'appeler cette affection « maladie de Bechterew-Strümpell-Marie ».

Si l'on ajoute à cet ensemble patho-anatomique et radiologique le syndrome clinique, trop connu pour que nous insistions, on acquiert la notion d'une affection très particulière du rachis évoluant isolément ou dans le cadre d'une polyarthrite ankylosante.

Le syndrome biologique, caractérisé avant tout par l'augmentation de la vitesse de sédimentation des hématies, confirme son caractère infectieux. Après avoir invoqué la gonococcie comme cause possible de cette affection, LÉRI l'a rattachée à la tuberculose. Cette opinion est formelle pour KIENBÖCK. Pour lui, il s'agit d'une tuberculose inflammatoire du type Poncet. En revanche, STEFFENS considère que ces troubles sont d'origine endogène ou endocrinienne. EHRLICH a rapporté de son côté un cas de spondylarthrite ankylosante chez deux jumeaux et insisté sur l'importance du terrain. On a voulu y voir enfin une manifestation de la focal infection de Billing. Ce point de vue est aussi celui des rhumatologues d'Aix-la-Chapelle, qui en font une conséquence de la focal-toxicose, dont il sera parlé plus loin.

Malgré cette incertitude étiologique, la Spondylarthrite ankylosante nous paraît pouvoir être considérée comme une entité nosologique, grâce à sa netteté clinique et radiologique. Aussi ne voyons-nous pas la nécessité de conserver le terme de spondylose rhizomélique, qui prête à confusion

par le sens clinique large qu'on lui reconnaît et qui engloberait suivant un travail récent :

1° La Cyphose hérédo-traumatique de Bechterew.

2° Les Spondylites ligamentaires partielles.

3° Les Spondylites ligamentaires avec arthrites généralisées subdivisées en : *a)* Spondylose rhizomélique secondaire consécutive à un rhumatisme aigu; *b)* Spondylose primitive avec manifestations articulaires subaiguës secondaires ; *c)* Spondylose rhizomélique en rapport avec le rhumatisme chronique généralisé.

4° Les Spondylites ligamentaires avec arthrites intersomatiques.

5° Les Spondylites ligamentaires traumatiques.

6° Les Spondylites ligamentaires avec ostéo-arthrite mixte vertébrale ou arthrite « mixte ».

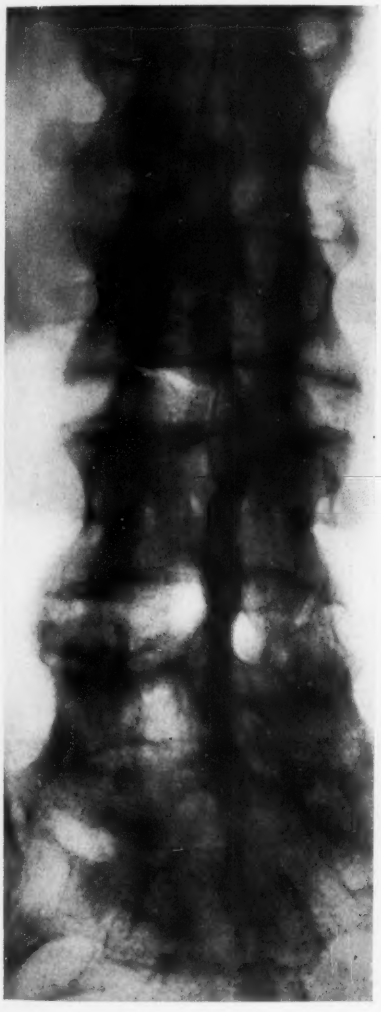

Fig. 12. — Spondylarthrite ankylosante arrivée à son terme et traumatisme. Homme de 40 ans, présentant une raideur vertébrale depuis une quinzaine d'années. La radiographie de face montre : *1.* Les trois fameuses bandes parallèles (signe tardif). 2. Des troubles structuraux importants des corps vertébraux. *3.* Une fracture de l'apophyse articulaire inférieure droite de L3.

Fig. 13. — Même cas que figure 12. Radiographie en oblique: *1.* Invisibilité totale de tous les interlignes postérieurs lombaires. 2. Conservation de la hauteur des espaces intervertébraux. *3.* Un seul pont complet au niveau de l'espace L4. *4.* Fracture horizontale de la base de l'apophyse articulaire inférieure de L3.

Les onze observations, sur lesquelles se base cette classification, n'entraînent pas notre conviction. L'une d'elles n'a pas fait l'objet d'un examen radiologique. Dans les dix autres, six fois les arti-

culations postérieures n'ont pas été examinées et, dans les quatre autres, cet examen ne paraît avoir été qu'accessoire. La vitesse de sédimentation n'a été cherchée que dans cinq cas, où elle fut d'ailleurs trouvée accélérée quatre fois.

Fig. 14. — Spondylarthrite ankylosante arrivée à son terme et traumatisme. Homme de 53 ans, ayant présenté un effondrement traumatique de L1, plusieurs années après le début du processus ankylosant.

Nous avons eu l'occasion de suivre treize cas de Spondylarthrite ankylosante, tous chez des mâles jeunes. A des degrés divers, en rapport avec le stade de l'affection, nous avons toujours noté une atteinte des articulations sacro-iliaques et des articulations vertébrales postérieures, atteinte qui précédait l'apparition de la gaîne périvertébrale. Toujours la vitesse de sédimentation était très accélérée; un seul de nos patients présentait des lésions des articulations coxo-fémorales.

En revanche, nous n'avons jamais observé de cyphose hérédo-traumatique, dite maladie de Bechterew. Jusqu'à preuve du contraire, il s'agit à notre avis d'une mauvaise interprétation des premières publications de cet auteur. Il est certain cependant que le traumatisme peut révéler, sinon compliquer une Spondylarthrite ankylosante. Tel est le cas, illustré par les figures 12 et 13. Il s'agissait d'un homme de 40 ans, accidenté du travail de la veille. Nous fûmes surpris d'observer une image typique de Spondylarthrite ankylosante arrivée à son terme, mais aussi une fracture de la base de l'apophyse articulaire inférieure droite de L3, que confirmait le cliché en oblique, lequel montrait aussi la fusion totale de toutes les articulations postérieures lombaires. Tel est aussi le cas illustré par la figure 14, qui montre les suites d'une fracture de L1 chez un patient atteint de maladie de Bechterew-Strümpell-Marie.

Certains auteurs disent avoir observé des formes mixtes, où une Spondylose rhizomélique serait associée avec un rhumatisme chronique ostéophytique. Tant que des renseignements précis sur l'état des articulations postérieures ne sont pas donnés, il est prudent de rester sur une certaine réserve quant à l'exacte interprétation de tels cas.

En définitive, la netteté du tableau clinique, anatomo-pathologique, radiologique et biologique de la Spondylarthrite ankylosante, ou maladie de Bechterew-Strümpell-Marie, nous la font délibérément ôter du cadre confus des rhumatismes chroniques vertébraux.

Il serait assez piquant de garder, dans un groupe de rhumatismes, ce qui semble n'être après tout qu'un « pseudo » - rhumatisme infectieux.

*
**

Le *Rhumatisme vertébral chronique ostéophytique* va retenir maintenant notre attention.

Du travail dont nous nous sommes inspiré, ressortent les faits suivants :

Premier point : il existe une entité nosologique, dite Rhumatisme vertébral chronique ostéophytique, caractérisé par sa nature rhumatismale et par une formation spéciale, l'ostéophyte. Cette formation se trouve aussi bien au niveau du rachis qu'aû niveau des autres articulations, et serait la traduction de la localisation vertébrale tardive du Rhumatisme chronique, dont les manifestations initiales se font au niveau des membres.

Deuxième point : bien que cette maladie soit caractérisée par l'ostéophyte, l'absence d'ostéophyte ne doit pas infirmer le diagnostic clinique; on peut donc porter le diagnostic de Rhumatisme chronique vertébral ostéophytique même en l'absence d'ostéophyte.

Troisième point : cet ostéophyte n'est pas tou-

jours symptomatique de cette maladie, car on le trouve encore soit au cours d'affections diverses qu'il ne caractérise nullement (mal de Pott, spondylites chroniques, cancer vertébral, tabès, etc.), soit fréquemment à partir de la cinquantaine, et il est alors en rapport avec des influences mécaniques, statiques, etc.

Cette affirmation qu'il existe une maladie, caractérisée par l'ostéophyte, et qui peut néanmoins être diagnostiquée en l'absence de celui-ci, ne laisse pas de nous surprendre et d'aiguiser notre curiosité.

On est d'accord pour reconnaître la banalité de l'ostéophyte, terme qui signifie « poussée osseuse ». Il est souvent une découverte de hasard faite à l'occasion d'examen radiographique de l'abdomen (appareil digestif, appareil urinaire). On le trouve aussi, il est vrai, chez des sujets se plaignant d'un vague lumbago, d'une vague sciatique, se plaignant en somme de « maux de reins », et c'est sa coexistence fortuite avec d'autres localisations articulaires ou para-articulaires, aussi imprécises d'ailleurs, qui lui a valu sans doute de caractériser une certaine forme de rhumatisme chronique, maladie dont la localisation acromélique avait été précisée par CHARCOT et dont l'évolution centripète fut nécessairement affirmée, dès que l'investigation du rachis fut facilitée par la radiographie. Ce fut, au début de notre siècle, l'œuvre de TEISSIER qui créa le Rhumatisme chronique vertébral, puis de LÉRI qui insista sur son caractère ostéophytique.

Il semblerait que cette auguste paternité soit une raison suffisante pour considérer cette question comme résolue. Nous reprendrons cependant l'étude de l'ostéophyte, dont nous analyserons les caractères radiologiques, les aspects sur les pièces sèches et sur les pièces non macérées. Nous procéderons auparavant à un rappel d'anatomie normale du disque, qui facilitera la compréhension de ce qui suit.

I. — RAPPEL ANATOMIQUE DU DISQUE INTERVERTÉBRAL

La face discale du corps vertébral adulte (fig. 15) présente une zone centrale, perforée de petits orifices et entourée d'une bande périphérique d'os compact. Cette bordure est la partie supérieure d'une formation en anneau, qui apparaît avant la dixième année et se soude de 13 à 15 ans au-dessus et au-dessous de chaque vertèbre. A cette formation peut être donné le nom de *listel marginal* (*Randleiste* de Schmorl). Sur les radiographies de profil faites avant la quinzième année, il se révèle sous la forme de petits triangles opaques séparés des angles vertébraux. Cet anneau ne contribue pas à l'accroissement en longueur de la vertèbre; celle-ci ne possède pas d'épiphyse et encore moins d'épiphyse en forme de plateau comme on le décrit quelquefois. C'est lui qui donne sa forme définitive au corps vertébral, qui chez l'enfant ressemble de profil à une tête de tortue.

Tandis que la zone centrale du plateau vertébral est revêtue d'une mince couche de cartilage hyalin (la *plaque cartilagineuse*), indiquée sur la figure 16, le listel marginal en est dépourvu. La portion périphérique du disque intervertébral y est intimement unie par la pénétration dans l'os de fibres de Sharpey. Elle forme ainsi un tube fibro-cartilagineux, principal moyen d'union entre les corps vertébraux, la gaine fibreuse périvertébrale n'ayant qu'une valeur d'appoint. Cette disposition et ce rôle donnent à cette zone périphérique du disque, que l'on appelle l'*anneau du listel marginal* (*Randleisteannulus* de Schmorl), un comportement particulier en présence des facteurs pathologiques. Son hyperextension entraîne presque toujours un arrachement du rebord osseux. Nous en verrons plus loin l'importance dans les néo-formations osseuses, tels que crochets, ponts, ostéophytes. En dedans, le tissu discal est moins

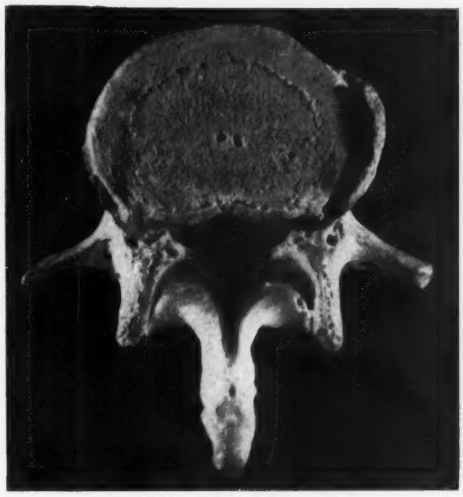

FIG. 15. — Vertèbre lombaire vue par sa face supérieure. Le plateau montre une zone centrale criblée de petits orifices, une zone périphérique d'os compact qui est la face supérieure du listel marginal. A droite, auvent ostéophytique, séparé du listel marginal par le sillon péri-marginal.

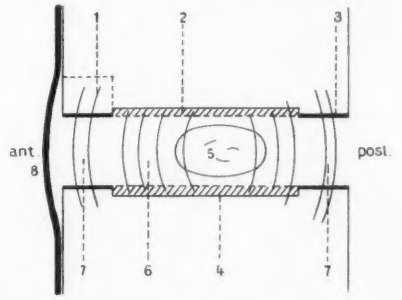

FIG. 16. — Schéma du disque intervertébral. *1*. Listel marginal avec sa zone de soudure (en pointillé). 2. Plaque cartilagineuse. *3*. Face articulaire du listel marginal. *4*. Zone centrale du plateau vertébral. *5*. Nucleus pulposus. *6*. Anneau lamelleux. 7. Anneau du listel marginal, avec ses fibres de Sharpey, qui pénètrent dans le listel marginal. *8*. Ligament vertébral antérieur.

serré et ne présente aucun contact direct avec le corps de la vertèbre, dont il est séparé par la plaque cartilagineuse, elle-même ancrée sur le plateau vertébral. En dedans de cet anneau, appelé anneau

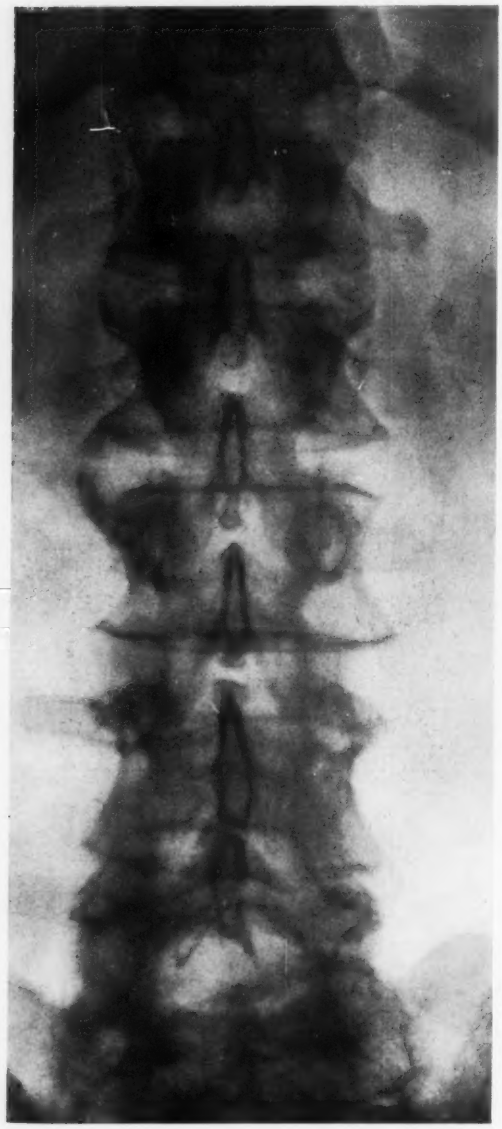

FIG. 17. — Spondylose déformante lombaire. Les couples ostéophytiques sont de développement inégal. On observe à leur base le sillon péri-marginal.

lamelleux, se trouve une cavité dans laquelle est logé un tissu formé d'un feutrage de cellules conjonctives, de cellules cartilagineuses et de cellules de la chorda. Cette formation est caractérisée par sa texture assez lâche et son humidité. A la coupe sagittale, elle fait saillie sur la tranche de section; c'est le nucléus, qui est ainsi limité et contenu latéralement par l'anneau lamelleux, en haut et en bas par la plaque cartilagineuse. Dans sa partie postérieure, l'anneau lamelleux est moins épais qu'en avant, le nucléus se trouvant ainsi à l'union du tiers moyen et du tiers postérieur du disque, tout au moins dans la région lombaire. De la cavité du nucléus, un récessus inconstant se porte vers le ligament longitudinal postérieur. Son existence est à retenir dans la pathogénie de maintes altérations discales.

Cet ensemble, décrit par LUSCHKA comme une demi-articulation, en raison de l'absence de synoviale et de vaisseaux sanguins, est renforcée par la condensation du surtout fibreux péri-vertébral en avant et en arrière. Il faut signaler que le ligament antérieur est fortement ancré à la partie moyenne de la face antérieure du corps vertébral, et que cette adhérence est moindre au niveau du listel marginal et de l'anneau discal correspondant. Nous verrons ultérieurement les conséquences de cette disposition anatomique.

II. — CARACTÈRES RADIOLOGIQUES DU COUPLE OSTÉOPHYTIQUE

La nécessité d'avoir de l'ostéophyte une image exacte exige des radiographies en plusieurs plans; la stéréographie en donne une image plastique plus proche de la réalité.

Tantôt isolé, ayant alors l'aspect d'une épine, d'un dard, d'un crochet, l'ostéophyte se présente souvent comme une saillie osseuse plus ou moins circulaire, comme un auvent plus ou moins complet entourant la marge vertébrale. Nous connaissons son polymorphisme et la variabilité de ses dimensions. Nous savons qu'il a une corticale plus ou moins épaisse engainant du tissu spongieux.

Mais, au lieu de l'étudier isolément, nous préférons l'analyser en fonction de celui qui lui est en général opposé. Ainsi naît la notion du « *couple ostéophytique* », notion qui correspond à l'architecture vraie du rachis, que l'examen radiographique tendrait à faire concevoir comme n'étant composé que de corps vertébraux, les disques étant exclus parce qu'on ne les voit pas. Pourtant, l'étude radiographique du rachis doit être dirigée aussi bien sur les disques que sur les corps. Il s'agit de penser « disque » comme l'on pense « paroi gastrique », quand on interprète une radiographie de l'estomac. Dans l'un et l'autre cas, il faut « réaliser » des formations transparentes aux rayons.

C'est ainsi que, de part et d'autre du disque, nous observons tantôt l'apparition simultanée, tantôt l'apparition différée des deux branches du couple; — tantôt leur développement égal et synchrone, tantôt leur inégalité d'évolution; — tantôt leur marche à la rencontre l'une de l'autre, tantôt leur extension parallèle (fig. 19).

Un fait domine à leur apparition : c'est leur implantation non pas au niveau de l'angle vertébral, mais un peu en retrait de cette marge. Il existe ainsi, entre l'ostéophyte et la marge vertébrale, une petite dépression en forme de dalle (fig. 17); nous en verrons la signification. Cette dépression, dont la présence est quasi constante lorsque l'ostéophyte est de petites dimensions, peut

s'atténuer et disparaître; la vertèbre prend alors, si ses quatre angles sont intéressés, l'aspect en diabolo, qui n'a rien de caractéristique, quoi qu'on en ait dit (fig. 18). Il faut tenir compte aussi des déformations secondaires venant modifier l'aspect initial; l'os, quoique tissu dur, est essentiellement malléable; ses remaniements sont connus. L'ostéophyte continue alors la marge vertébrale.

Le développement du couple ostéophytique est toujours excentrique; lorsque ses branches se rencontrent, elles laissent toujours en-dedans d'elles un espace clair en regard de l'espace intervertébral, qui paraît ainsi être devenu plus large (nous ne disons pas : plus haut). Le couple ostéophytique, à l'inverse du pont intervertébral de la Spondylarthrite ankylosante, fait toujours une saillie en dehors. Cependant, l'espace intervertébral lui-même peut être modifié quant à sa hauteur, qui est uniformément ou inégalement diminuée, tandis que les plateaux vertébraux présentent en général des signes de condensation osseuse. On observe souvent des calcifications ou des ossifications en îlots dans la partie périphérique de l'anneau lamelleux (fig. 19).

Le couple ostéophytique peut être unique; il en existe souvent plusieurs, étagés sur un segment vertébral plus ou moins long. Le plus fréquemment, leur siège est lombaire; ce sont ceux que nous avons pris comme type de description.

Leur morphologie est fondamentalement la même; mais elle varie suivant leur développement, qui peut devenir très important, comme le montre la figure 20, dans une arthropathie tabétique incipiens. Elle varie aussi suivant que les couples apparaissent sur un rachis de topographie normale, ou sur un rachis présentant des troubles topographiques, tels que scoliose, cyphose, glissements frontaux ou sagittaux. Il est convenu de dire que les deux éléments du couple arrivent au contact sans se souder. En réalité, on peut trouver sur la même colonne des crochets à peine ébauchés, des crochets en contact par leurs extrémités, des crochets paraissant fusionnés (fig. 20 et 21).

Mais le fait de constater de telles formations ne



FIG. 18. — Radiographie d'une Spondylose déformante (colonne lombaire d'un homme de 60 ans). Couples ostéophytiques développés inégalement. Os inclus dans l'anneau du listel marginal. Condensation des plateaux (pièce d'autopsie).

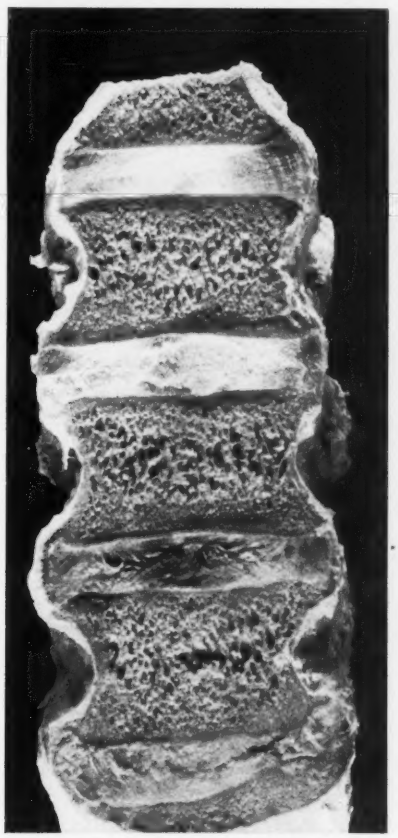

FIG. 18 *bis*. — Photographie de la tranche de section frontale de la pièce radiographiée figure 18. Le disque L4 est fissuré et a une teinte brunâtre. Le disque L5 présente à sa gauche une zone nécrotique, avec une forte diminution de hauteur de l'espace intervertébral. Sclérose des plateaux.

doit pas faire conclure à l'unité de leur origine. Il nous est par exemple arrivé d'observer une virole péridiscale complète, comme celle que représentent les figures 1 et 2, associée à des couples ostéophytiques situés au-dessus ou au-dessous. Il

Fig. 19. — Radiographie d'une spondylose déformante (colonne lombaire d'un homme de 54 ans). Développement très inégal des couples ostéophytiques. Le sillon péri-marginal est indiqué sur quelques-uns. Os inclus dans l'anneau du listel marginal. Essai d'opacification artificielle du nucléus des disques inférieurs. Sclérose des plateaux.

Au niveau du rachis dorsal, l'aspect en crochet des ostéophytes est moins accusé. Les éléments du couple ont, sur les clichés de face, une direction presque perpendiculaire à la colonne; fréquemment, ils sont plus développés d'un côté que de l'autre; leur prédominance à droite chez les droitiers, à gauche chez les gauchers, a été signalée (Schmorl)

On voit encore sur les radiographies de profil du rachis dorsal de petites saillies marginales, qui font dire des vertèbres qu'elles font la moue (fig. 22). Elles coïncident avec une diminution

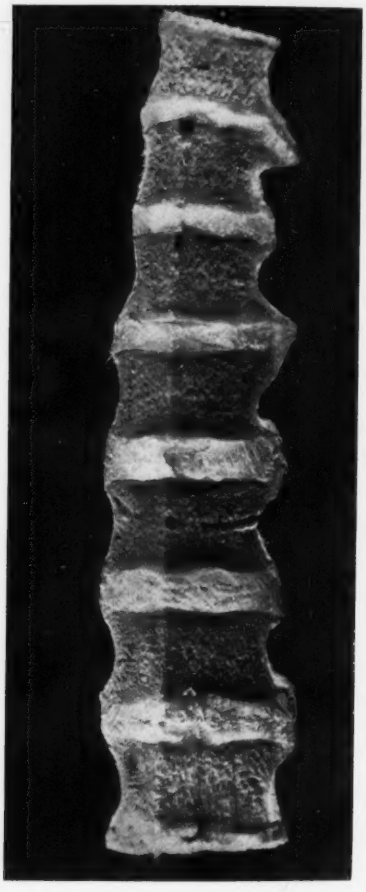

Fig. 19 *bis*. — Photographie de la tranche de section frontale de la pièce radiographiée figure 19. Le disque se continue jusqu'à l'extrémité des couples ostéophytiques. Il s'insinue dans le sillon péri-marginal, repoussant en dehors le surtout fibreux péri-vertébral. Les nucléi ne font aucune saillie sur la tranche de section.

s'agissait d'un processus de guérison d'une Spondylite infectieuse et de réaction osseuse à distance traduisant une fatigue exagérée des segments vertébraux voisins par dysfonctionnement secondaire. Les deux processus sont complètement différents. Ce serait une erreur de les attribuer à la même cause.

de hauteur des espaces intervertébraux et une altération de leur forme, qui les fait ressembler à une ampoule à injection, à un vase étrusque, à une lentille bi-convexe. L'observation prolongée de ces cas montre que cet état précède souvent l'invasion du tiers antérieur du disque par du tissu osseux en provenance du listel marginal. Fait remarquable,

dès que cette ossification est terminée, les proéminences marginales s'atténuent et disparaissent. C'est le cas habituel dans la Cyphose sénile (fig. 23).

On remarque enfin des coulées périvertébrales recouvrant la face extérieure de plusieurs corps vertébraux dorsaux ; la radiographie d'un tel cas nous a montré que ces ponts n'entouraient qu'une partie du pourtour vertébral et qu'ils étaient formés d'os spongieux. Ces coulées étaient morphologiquement différentes de la spondylarthrite ankylosante, n'étaient pas accompagnées de lésions des articulations postérieures et étaient sous-jacentes à un foyer de tuberculose ulcéro-nécrosante (fig. 24). Il s'agit d'un processus différent de celui de la maladie de Bechterew-Strümpell-Marie, dans lequel se fait une pétrification péri-vertébrale. Il diffère aussi des couples ostéophytiques, tels que ceux décrits plus haut.

III. — LE COUPLE OSTÉOPHYTIQUE SUR LES PIÈCES SÈCHES

L'examen de pièces sèches confirme ce que nous avons dit des dimensions et de la forme de l'ostéophyte. Il s'agit le plus souvent d'une frange osseuse, entourant la marge vertébrale et faisant corps avec elle. Cette frange, plus ou moins accentuée, à bords irréguliers, est séparée du listel marginal par le sillon péri-marginal déjà signalé. Ce sillon n'est pas continu ; quoique sa profondeur soit sujette à des variations, il est toujours indiqué au début.

Lorsque les franges osseuses arrivent au contact et paraissent fusionnées, leur surface externe contraste avec celle du corps vertébral; autant celle-ci est rugueuse, autant la face externe du pont osseux est lisse. Cet aspect a été comparé, par ROKITANSKY, à une coulée de caramel qui s'est figée. SCHMORL l'attribue à une résorption, ressemblant à celle des cals de fracture (fig. 25).

Aussi bien en avant que latéralement, l'espace intervértébral dépasse les anciennes limites des corps vertébraux et gagne le fond de la nouvelle coque osseuse, dont l'épaisseur n'est pas en rapport avec son volume apparent. La face discale du listel marginal est en général lisse ; parfois, cependant, elle présente quelques rugosités discrètes. En dedans de lui, le plateau vertébral montre parfois des dépressions, dues à des saillies du nucléus à travers la plaque cartilagineuse (hernie nucléaire intra-somatique). Des coulées osseuses prévertébrales accompagnent souvent les ostéophytes.

Les bords postérieurs du corps vertébral, les apophyses articulaires peuvent être le siège de petites productions osseuses, dont le développement n'est jamais aussi accusé qu'en avant.

FIG. 20. — Ostéoarthropathie tabétique incipiens. Couples ostéophytiques de développement inégal; certains se sont soudés et forment un pont complet. Scoliose avec rotation. Condensation des plateaux.

IV. — LE COUPLE OSTÉOPHYTIQUE SUR DES PIÈCES NON MACÉRÉES

1° Sur les colonnes non macérées, revêtues de leur enveloppe fibreuse, les coupes exostosiques se présentent sous la forme de saillies, plus ou moins proéminentes, et peuvent donner par leur multiplicité un aspect moniliforme au rachis. Leur

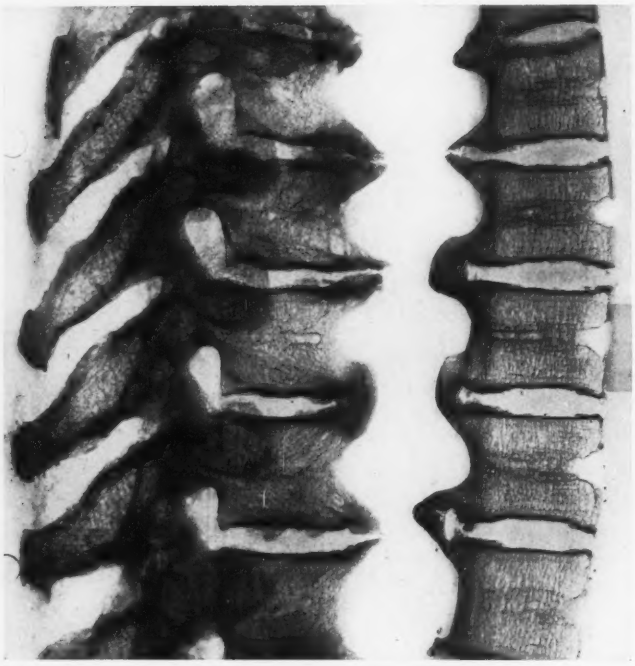

FIG. 21. — Radiographie d'une pièce sectionnée suivant le plan frontal et séparée comme les feuillets d'un livre. Couples ostéophytiques de développement très inégal; tel couple qui paraît séparé sur une tranche apparaît soudé sur l'autre.

consistance est dure. L'enveloppe péri-vertébrale, qui les revêt, ne présente aucun caractère particulier. Suivant le degré de l'affection, la mobilité de la colonne est plus ou moins conservée. La flexion antérieure ou latérale, si elle est possible, entraîne une saillie des disques, qui bombent en dehors ; cette hernie de la partie périphérique du disque explique la gouttière observée à la base de l'ostéophyte, le disque s'insinuant entre le surtout fibreux et l'os jusqu'au point d'insertion de ce surtout.

2° Sur une section *sagittale ou frontale* de la colonne, *où l'on trouve un couple ostéophytique, il est constant de trouver une altération du tissu discal.*

On remarque trois ordres de faits :

a) Le nucléus ne fait pas saillie sur la tranche de section sagittale; il paraît moins humide et a perdu se turgescence (fig. 18 *bis*, 21 *bis* et 24 *bis*);

b) L'anneau lamelleux est brunâtre; il présente des fissures, des fentes, des déchirures plus ou moins étendues (fig. 18 *bis*), qui commencent parfois à la partie postérieure du disque, dont la hauteur est diminuée; celui-ci peut faire saillie dans le canal médullaire. Ces fissures peuvent aussi se porter en avant, atteindre l'anneau du listel marginal. Dans des cas plus avancés, il y a une véritable destruction du disque, avec formation de cavités dans lesquelles se trouvent des débris tissulaires desséchés, gris jaunâtre ou brun noir. Ces débris simulent des corps étrangers articulaires. A la fin, l'espace intervertébral peut être réduit à une simple fente, dans laquelle il ne reste du disque que l'anneau du listel marginal plus ou moins altéré;

c) De petits nodules cartilagineux néoformés font saillie dans le corps vertébral à travers la plaque cartilagineuse; l'os sous-jacent au disque est condensé.

3° Sur une coupe *horizontale* du disque, on note au début soit un gonflement et une dissociation des lamelles de l'anneau lamelleux, soit un desséchement, qui est si fréquent vers la soixantaine que Schmorl le considère comme un processus normal. Ce dessèchement va de pair avec une diminution de la turgor du nucléus. Très souvent se montrent des fissures concen-

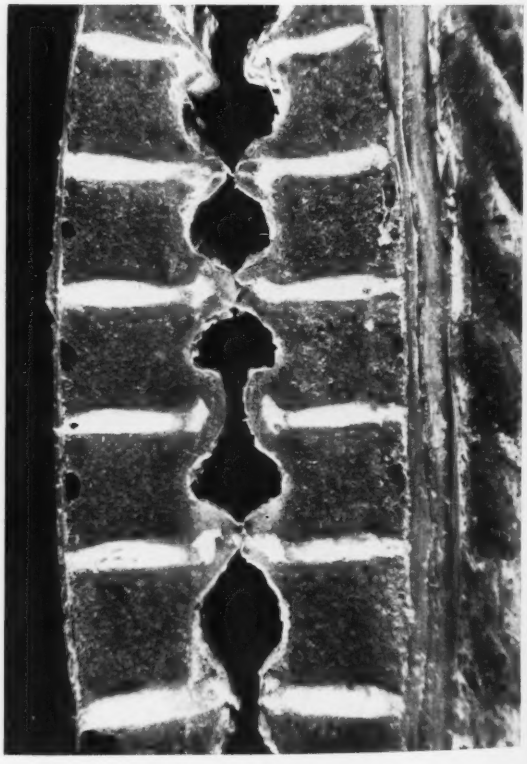

FIG. 21 *bis*. — Photographie de la pièce ouverte et mise à plat dont la radiographie est reproduite figure 21. Tous les disques sont lésés. Le nucléus ne fait aucune saillie. L'anneau du listel marginal s'étend jusqu'à l'extrême limite des couples non soudés. Au niveau des couples soudés, cet anneau montre encore sa saillie dans le sillon péri-marginal.

triques du bord interne du listel marginal. Ces fissures commencent de préférence à la surface inférieure du disque, puis s'étendent à toute son épaisseur ; leurs bords sont déchiquetés. L'anneau du listel marginal peut parfois être complètement détaché et ne plus être en rapport qu'avec le ligament longitudinal antérieur. Cette union peut même cesser et l'anneau se comporte alors comme un séquestre. La dégénérescence des portions restantes du disque va en s'accentuant, et le tissu discal est réduit en une masse fibrillaire, caséeuse, qui se liquéfie et peut être résorbée. Il s'ensuit la formation d'une cavité, qui contient un liquide visqueux plus ou moins clair. Dans les cas plus accusés, tout le disque disparaît, et l'espace intervertébral n'est plus limité que par l'enveloppe intervertébrale.

Parfois du tissu de granulation apparaît au niveau des vaisseaux en provenance de cette enveloppe, et une cicatrice blanc bleuâtre se fait à l'intérieur du disque. Les plaques cartilagineuses participent à ces lésions. Elles sont tantôt complètement détruites, tantôt partiellement. L'os sous-jacent envoie des prolongements, qui donnent au plateau vertébral un aspect raboteux. La haute différenciation de ces plaques, tout comme celle du disque, empêche tout phénomène de régénération. La guérison, si elle a lieu, ne peut se faire que par transformation fibreuse.

L'examen microscopique de tels disques montre une pénétration de néo-cartilage dans le listel marginal; elle paraît être l'avant-coureur d'une ostéogénèse. Au niveau de la partie centrale du plateau vertébral, à travers la plaque cartilagineuse, se développent des chondronodules, provenant du tissu du nucléus et de l'anneau lamelleux. Il n'y a pas de destruction importante de la spongieuse sous-jacente; l'os sec montre les petites dépressions que nous avons déjà signalées.

Cet ensemble de faits, que nous avons empruntés à HILDEBRANDT, est appelé par cet auteur Ostéochondrose. Il y a lieu de signaler que BROCHER a trouvé, dans des cas analogues, de la nécrose fibrinoïde, qui caractériserait, selon KLINGE, les états allergiques.

De son côté, A. LOB a étudié expérimentalement la réaction du surtout périosté vertébral et de l'anneau du listel marginal. Pour lui, *le processus d'ossification, qui conduit à la formation de crochets et de ponts osseux, est la conséquence immédiate de la lésion de cet anneau et de la saillie discale favorisée par cette solution de continuité.* Cette saillie provoque la croissance de cartilage, qui est le tissu préformateur de l'os.

Il semble donc inutile d'invoquer une maladie rhumatismale inconnue pour expliquer la genèse des ostéophytes. Toute lésion de l'anneau du listel marginal paraît susceptible d'en entraîner la formation. Le traumatisme, l'infection, la sénescence physiologique ou provoquée du disque, en particulier toutes les conditions causant une fatigue excessive de ce dernier (métier, constitution, usure du cartilage, troubles topographiques), sont des facteurs capables d'occasionner leur développement. SCHMORL insiste sur l'importance des micro-traumatismes, consécutifs au relâchement du disque dégénéré, qui permet des distorsions ligamentaires. Cet état dégénératif pourrait aussi être la conséquence des troubles observés dans les arthropathies nerveuses. Il est vraisemblable que, dans le tabès, l'anesthésie des articulations contribue, au niveau du rachis comme ailleurs, à l'exagération des phénomènes réactionnels.

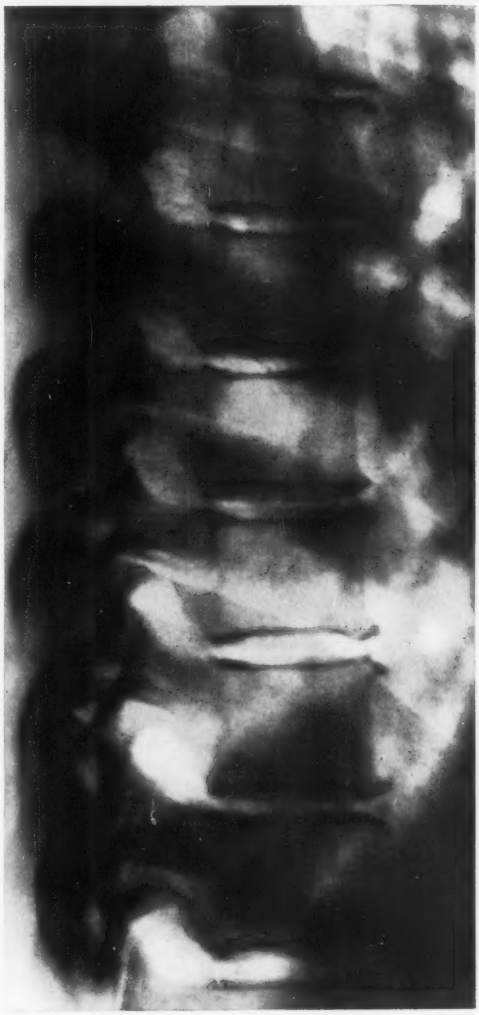

FIG. 22. — Spondylose déformante du rachis dorsal. Les vertèbres « font la moue ». Petits os inclus dans l'anneau du listel marginal. Sclérose des plateaux.

La part de la *radiologie* dans la découverte des dégénérescences discales, dont nous avons signalé plus haut les variétés (fibreuse, calcaire, osseuse, etc.), est importante. *En présence d'ostéophytes, on peut conclure à une lésion discale.*

Ce diagnostic est plus délicat en leur absence. Un ensemble de signes radiologiques permet cependant de soupçonner de telles altérations.

V. — SIGNES RADIOLOGIQUES POUVANT FAIRE SOUPÇONNER UNE LÉSION DISCALE

Ces signes, observés sur les radiographies de profil, sont les suivants :

a) Diminution de hauteur de l'espace intervertébral, mais attention aux arrêts de développement du disque, surtout fréquents au niveau des 4e et 5e disques lombaires; attention aussi à l'ossification plus ou moins complète du disque présacré, qui peut présenter des phénomènes de soudure analogues à ceux que l'on observe entre les diverses pièces sacrées au moment où, entre 15 et 25 ans, le sacrum se transforme en un os unique;

FIG. 23.

FIG. 23. — Cyphose sénile. L'ossification de la partie antérieure des disques, qui caractérise cette forme de cyphose, est nettement visible

FIG. 23 *bis*. — Radiographie d'un segment de la colonne, représentée figure 23. L'invasion de la partie antérieure des disques, caractéristique de la cyphose sénile, est très nette. Calcification de quelques nucléi. Noter que les ostéophytes disparaissent au fur et à mesure que la synostose se produit; ils ne constituent pas des formations définitives.

FIG. 23 *ter*. — Photographie de la tranche de section frontale, radiographiée figure 23 *bis*. Disparition des disques, sauf à la partie inférieure de la pièce où il y en a quelques réliquats. Les ostéophytes sont encore décelables à leur niveau.

FIG. 23 *bis*.

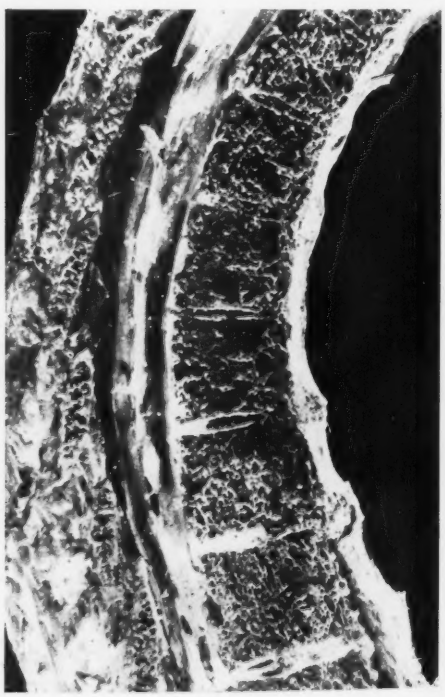

FIG. 23 *ter*.

b) Condensation des plateaux vertébraux, avec ou sans hernie nucléaire, intra-somatique, dont la visibilité exige une sclérose des contours de la dépression osseuse;

c) Rétroglissement vertébral; ce glissement exige, pour être observé à son début, des radiographies faites rigoureusement de profil; la position verticale, qui accentue ce déplacement, en facilite l'observation (fig. 26 et 27);

d) Rectitude segmentaire de GÜNTZ. Cet auteur a montré que les lésions discales, même inappréciables à la radiographie, provoquaient une disparition de la courbure sus-jacente au disque lésé (fig. 26);

e) Opacités discales, avec ou sans calcification du nucléus, de l'anneau lamelleux (fig. 28);

f) Hyperclartés discales, traduisant l'existence de foyers de désintégration du tissu discal.

*
**

L'étude que nous venons de faire du syndrome ostéophytique nous permet de passer rapidement sur *les autres signes qui caractériseraient le soi-disant Rhumatisme chronique vertébral ostéophytique.* Pas plus la vertèbre en diabolo que la décalcification localisée ou généralisée et les tasse-

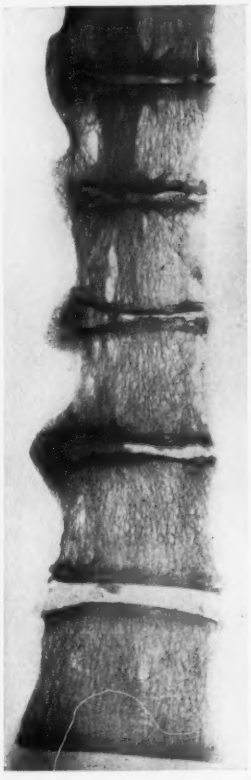

FIG. 24. — Radiographie du volet antérieur de la pièce photographiée figure 24 *bis*. Il s'agit de vertèbres dorsales sous-jacentes à un foyer de tuberculose vertébrale ulcéro-nécrosante ayant entraîné la mort. Ponts osseux complets avec hyperostoses recouvrant la surface des trois vertèbres les plus proches du foyer tuberculeux. Sclérose des plateaux, avec diminution de hauteur des espaces intervertébraux.

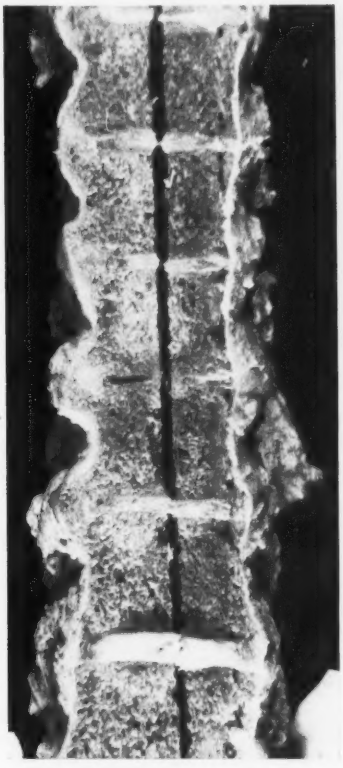

FIG. 24 *bis*. — Photographie de la partie postérieure de la pièce, dont le volet antérieur est radiographié figure 24. Tous les disques sont profondément altérés, sauf le plus bas placé, dont on devine la saillie sur la tranche de section.

FIG. 25. — Vertèbres lombaires unies par un pont osseux. Remarquer l'aspect lisse de la surface de ce pont. Petit ostéophyte de la marge inférieure de la vertèbre inférieure.

Fig. 26. — Spondylose déformante post-traumatique (colonne lombaire d'une femme de 52 ans ayant eu, quelques semaines auparavant, un trauma du dos important). On remarque le pincement de la partie antérieure de l'espace intervertébral L2, un rétroglissement de L2, une rectitude du segment rachidien sus-jacent (signe de Güntz).

Fig. 27. — Rétrécissement de L1. L'espace intervertébral correspondant a conservé sa hauteur, mais les couples ostéophytiques font conclure à une lésion certaine du disque.

Fig. 28.

Fig. 28. — Visibilité du disque (sans aucune retouche du cliché), qui fait une saillie antérieure et repousse les deux ébauches du couple ostéophytique. D'après ce que nous savons des rapports des lésions discales avec la constatation radiographique des ostéophytes, on peut conclure à une atteinte de ce disque.

ments, qui peuvent en résulter, ne nous permettent un tel diagnostic.

Quant à la disparition plus ou moins complète de toutes les articulations rachidiennes (vertébro-vertébrales, vertébro-costales) allant, paraît-il, jusqu'à la fusion, elle n'appartient pas au soi-disant Rhumatisme chronique vertébral ostéophytique, mais, comme nous l'avons vu, à la Spondylarthrite ankylosante. Les articulations postérieures ont, dans la Spondylose déformante, un comportement qui leur est propre et sur lequel nous reviendrons plus loin.

En somme, au lieu de décrire un Rhumatisme vertébral chronique ostéophytique, dont on pourrait faire le diagnostic en l'absence même de l'ostéophyte, il est préférable de décrire un syndrome ostéophytique, caractérisé par des néo-formations marginales qui paraissent être en rapport avec une atteinte de l'anneau du listel marginal. Celle-ci peut relever de causes différentes : traumatisme, infection, altérations dégénératives, l'âge. Des preuves indiscutables d'une diathèse dans le sens où l'on comprend le rhumatisme chronique n'ont pas encore trouvé de soutien.

La manifestation la plus fréquente de ce syndrome est la Spondylose déformante, maladie du rachis la plus commune. La présence d'ostéophyte doit faire conclure à une altération discale. Le contexte clinique, l'étude des antécédents, les examens biologiques et en particulier la vitesse de sédimentation des hématies, qui est normale, permettent de les rattacher à une cause plus précise qu'un vague rhumatisme.

*
**

Que dire des « *rhumatismes chroniques vertébraux actuellement classés* » ? La Spondylose rhumatismale de H. Forestier, attribuée par cet auteur à une arthrite des articulations postérieures, ne pourrait-elle pas relever de la Spondylarthrite ankylosante ?

Les « Synarthrophyses » sont caractérisées, paraît-il, par une ankylose du rachis et des grosses articulations. Ne serait-elle pas des Spondylarthrites ankylosantes méconnues ?

La Spondylose fibreuse (« un seul cas connu ») ressemblerait à la Spondylose rhizomélique, indique M. Proux. Ne serait-ce pas, par hasard, la même maladie ?

Quant à la Cyphose hérédo-traumatique de Bechterew, jusqu'à preuve du contraire, nous en rejetons l'existence.

Chapitre III

Les « douleurs rhumatoïdes » vues sous l'angle de l'anatomie et de la physiologie du rachis. Leur pathogénie

Il nous arrive de nous représenter les Rhumatismes chroniques vertébraux comme des figures indécises, peintes sur une toile représentant leurs liens communs : douleur, raideur, chronicité. Ces images débordent les unes sur les autres; les délimiter paraît chose délicate.

De temps à autre, certaines semblent se préciser. Alors, elles disparaissent de la toile et celle-ci, telle une peau de chagrin, va se rétrécissant.

La Spondylo-nécrose métatraumatique s'est éliminée. Les séquelles des Spondylites infectieuses ont subi le même sort. La Spondylarthrite ankylosante, prenant sa place dans les polyarthrites infectieuses, a disparu à son tour. Le syndrome ostéophytique, trouvant un étai dans les lésions discales, s'évanouit. Les rhumatismes « actuellement mal classés » ont trouvé une place. Le cadre est vide.

Et c'est ainsi que nous voyons, dépouillée de sa substance, la conception classique des Rhumatismes chroniques vertébraux.

N'évoluerait-elle pas sous le signe de l'imprécision, qui a toujours dominé les maladies en « isme », dont Lasègue disait qu'elles sont « des sortes de maladies sentimentales, des maladies de flair » ? On aurait pu croire que Baillou avait fait œuvre utile quand, en 1685, il dissociait le rhumatisme et la goutte; mais ne voit-on pas, après Charcot, qui, au milieu du dernier siècle, avait cru trouver une spécificité anatomo-pathologique au rhumatisme chronique, Hutchinson décrire, en 1872, la *goutte rhumatismale*, et Teissier et Roques décrire, en 1897, le *rhumatisme goutteux* ?

Le titre du rapport de A. Richard sur les « Arthrites vertébrales chroniques », à la Société française d'Orthopédie, en 1933, était plein de promesses. Ce fut pourtant les mêmes redites sur le Rhumatisme vertébral, sur la Spondylose rhizomélique, la Cyphose hérédotraumatique de Bechterew, la maladie de Kümell-Verneuil, les Spondylites mycosiques, typhiques, tuberculeuses, gonococciques, syphilitiques, mélitococciques, le tabès vertébral, etc.

Il semble pourtant qu'en se basant sur une étude anatomique et physiologique de la colonne vertébrale, on pourrait envisager différemment les « douleurs rhumatoïdes ».

*
**

L'anatomie nous montre en effet le rachis adulte comme composé de 25 éléments superposés, articulés en haut avec le crâne, en bas avec les os iliaques.

Ces éléments sont formés d'un corps, os court, spongieux, rempli de moelle richement vascularisée, et d'un arc.

Les *corps* sont unis entre eux par les demi-articulations de Luschka, que nous avons déjà étudiées.

Les *arcs* sont liés par 48 articulations, auxquelles il faut ajouter les deux articulations occipito-atloïdiennes, les deux odontoïdiennes, les deux sacro-iliaques. Toutes ces articulations, sauf les sacro-iliaques, sont des diarthroses, constituées par un cartilage d'encroûtement, une synoviale vascularisée comme toute synoviale, une capsule, des ligaments noyés dans un tissu conjonctif péri-articulaire. Elles sont soumises, par leur morphologie et leur physiologie, à la destinée des autres diarthroses de l'organisme. Ce sont elles qui sont les véritables articulations du rachis; ce sont elles aussi dont l'étude est le plus négligée, parce qu'elles sont difficilement explorables cliniquement et radiologiquement.

En ce qui concerne le *disque*, il faut faire ressortir non seulement son rôle d'union entre les corps vertébraux, réservé à l'anneau du listel marginal, mais aussi son rôle de tampon-amortisseur et de répartiteur des forces entre les plateaux vertébraux. C'est dire qu'il est soumis à des efforts continuels de traction et de pression, d'autant plus intenses qu'ils intéressent un disque plus bas placé, le dernier ayant à supporter avec les articulations lombo-sacrées tout le poids du tronc, soit une trentaine de kilos, dans des conditions défavorables dues à la position verticale qui nous est propre, dues aussi à l'inclinaison en avant de la face supérieure du sacrum qui se rapproche quelquefois de la verticale.

L'histologie apprend que les vaisseaux discaux, présents dans la première période de la vie, disparaissent en laissant des cicatrices qui sont des points faibles à l'union de la plaque cartilagineuse et de l'anneau lamelleux, et favorisent ainsi les dégénérescences discales dont l'apparition peut être précoce (Uebermuth). Elle apprend aussi qu'à partir de la vingt-cinquième année, le disque n'est plus nourri que par diffusion à travers la plaque cartilagineuse, et que cet échange à travers un cartilage vieillissant peut devenir insuffisant. Elle nous montre que le *nucleus pulposus*, dont la genèse dépend de la chorda, peut présenter des malformations dues à un développement imparfait de celle-ci, causant des troubles importants de la statique et de la dynamique rachidienne (Böhmig). En outre, le desséchement normal du nucléus peut s'observer à partir de 30 à 40 ans. Nous avons vu que des dégénérescences discales, dont nous devons la connaissance à Schmorl, peuvent être considérées comme des arthroses à opposer aux arthrites d'origine infectieuse. L'anneau lamelleux est aussi le point de départ des fibres nerveuses, dont l'irritation peut entraîner douleur et contracture.

Le tissu discal, étant un tissu très différencié, n'a aucune tendance à se réparer, sinon par une cicatrice fibreuse; ses altérations seront donc indélébiles. Il peut être le siège d'infiltration vasculaire, d'infiltration calcaire, d'infiltration fibreuse, d'infiltration osseuse. Il peut pénétrer à travers la plaque cartilagineuse soit activement par néoformation de cartilage, soit passivement par hernie.

Celles-ci peuvent se faire aussi bien en avant qu'en arrière, la hernie postérieure étant plus fréquente, en raison de la moindre épaisseur de l'anneau lamelleux en arrière du nucléus. Que de sciatiques, dites rhumatismales, ont pu être ramenées à leur véritable cause : la compression radiculaire par la saillie du nucléus dans le canal rachidien !

Quelle est la part de la maladie rhumatismale dans ces dégénérescences ? Rien ne permet de la préciser, rien ne permet même d'affirmer qu'elle y ait un rôle quelconque. Bien que Brocher ait signalé la présence de nécrose fibrinoïde à la limite du disque dégénéré, la turgescence fibrinoïde des tissus péri-articulaires étant, pour Klinge, la signature de la maladie rhumatismale au début ou la traduction de réactions allergiques, l'existence de nodules d'Aschoff, qui en sont la traduction ultérieure, n'a pas été signalée dans les tissus péridiscaux.

Il règne dans ce domaine, comme dans celui de l'histophysiologie normale des articulations, de nombreuses inconnues. On peut supposer que l'absence d'une synoviale doit en outre conférer au disque intervertébral des réactions physiopathologiques différentes de celles des autres articulations.

Une attention particulière doit être portée à certaines altérations de la plaque cartilagineuse, apparaissant chez les adolescents et qui peuvent causer une cyphose dorsale, décrite par Scheuermann il y a vingt-cinq ans. Cette affection, considérée tantôt comme une « insuffisance vertébrale » (Schanz, Denucé), tantôt comme une épiphysite, alors que la vertèbre humaine ne présente aucune formation ressemblant à une épiphyse, a été ramenée par Schmorl à un trouble de développement siégeant à l'union du disque et de la vertèbre. Souvent prise pour un mal de Pott, elle guérit spontanément; mais elle serait, pour Kienböck, la cause de manifestations tardives sous la forme d'une Spondylose déformante. Les radiographies de tels patients, prises longtemps après l'arrêt de leurs lésions, sont facilement étiquetées Rhumatismes chroniques vertébraux, alors qu'il est aisé, avec un peu d'expérience, de les ramener à leur véritable origine.

En ce qui concerne *la colonne des arcs*, l'étude normale et pathologique des articulations postérieures et des formations de l'arc, qui leur sont annexées, c'est-à-dire les pédicules, les lames, les apophyses transverses et épineuses feraient à elles seules l'objet d'un travail, dont l'importance dépasserait le cadre de celui-ci; mais les manifestations cliniques de leur atteinte — et nous revenons toujours au leit-motiv de la douleur « rhumatoïde », de l'impotence et de la chronicité — nous obligent à faire, à leur endroit, un peu plus qu'une allusion.

Nous avons montré leur importance dans la Spondylarthrite ankylosante, où leur atteinte constitue un symptôme cardinal. Nous voudrions montrer leur importance dans ce que l'on appelle vulgairement les « maux de reins ».

La pratique courante montre la fréquence du lumbago et de la sciatique, souvent associés. Mais n'est-on pas surpris que ces douleurs soient rapportées pour le lumbago à une atteinte d'un muscle, pour la sciatique à une atteinte d'un nerf ? Nous verrons plus loin la pathogénie que Brocher leur attribue. Pour le moment, nous voulons seulement attirer l'attention sur les altérations chroniques de ces articulations, dont le caractère dégénératif les fait placer dans les arthroses.

Des examens systématiques de la colonne lombaire en incidence oblique nous ont montré fréquemment, à partir de la quarantaine, soit en liaison avec une Spondylose déformante, soit isolément, des modifications de la forme des apophyses articulaires, qui deviennent aiguës, tandis que la zone sous-chondrale de la surface articulaire présente des troubles de sa structure (condensation). On observe en outre des glissements des surfaces articulaires, qui paraissent sub-luxées et sont suivies parfois d'un léger glissement en avant de l'ensemble de la vertèbre, favorisé par une dégénérescence du disque : c'est le *pseudo-spondylolisthésis*. Tout le segment lombaire peut être

intéressé; mais les articulations les plus souvent touchées sont les lombo-sacrées; leur rôle d'ancrage de toute la colonne vertébrale et du poids du corps sus-jacent, les conditions statiques défavorables consécutives à certaines lordoses, l'ouverture ou la fermeture exagérées de l'angle lombo-sacré, expliquent les modifications secondaires des articulations de cette région.

Viennent encore s'ajouter à ces conditions inharmoniques les fréquentes variations morphologiques dues à des troubles de développement. Parmi ceux-ci, il faut signaler les différences d'orientation des apophyses articulaires lombaires, sur lesquelles PUTTI a déjà attiré l'attention.

Nous ne ferons que rappeler les vertèbres de transition lombo-sacrées, les unes sacrolisées, les autres lombalisées, et d'autant plus suivies de troubles fonctionnels que leur asymétrie est accusée et que l'apophyse transverse hypertrophiée s'articule avec l'aileron sacré.

Il est un autre trouble de développement, qui échappe souvent à l'exploration radiologique. C'est la non-fermeture du segment osseux, qui réunit de chaque côté de l'arc les apophyses articulaires supérieure et inférieure. Cette non-fermeture, étudiée par LAMBL et NEUGEBAUER, est appelée Spondylolyse et peut être bilatérale ou unilatérale. Bilatérale, elle favorise le glissement de toute la portion de la vertèbre située en avant d'elle, c'est-à-dire le corps, les pédicules, les apophyses articulaires supérieures, tandis que restent en place les apophyses articulaires inférieures, les lames et l'apophyse épineuse : c'est le Spondylolisthésis, dont la Vénus hottentote, que vous trouvez au Musée de l'Homme, est un très bel exemple. Unilatérale, la Spondylolyse favorise une torsion de la vertèbre atteinte avec glissement limité, mais avec scoliose : c'est la scoliose listhésique de GLORIEUX et ROEDERER. Nombre de soi-disant rhumatismes vertébraux ne sont que des Spondylolyses compliquées et méconnues. Les tiraillements ligamentaires, les efforts supportés par le disque sous-jacent au corps propulsé, le cinquième disque lombaire en général, expliquent le syndrome fonctionnel que l'on est tenté de rapporter à une autre cause, lorsque le glissement n'est que de quelques millimètres. Mais un glissement, si minime soit-il, doit faire supposer une atteinte sérieuse du disque, sans laquelle il n'aurait pas lieu. Ces exemples, que nous prenons dans la pathologie des arcs vertébraux et dont la symptomatologie est bien celle que l'on reconnaît aux Rhumatismes chroniques vertébraux, montrent la diversité des affections revêtant un tel masque. Il nous faudrait, si nous voulions être complet, étudier encore les troubles statiques : sacrum acutum, sacrum arcuatum, scolioses, lordoses, etc. Celles-ci peuvent même entraîner le frottement douloureux des apophyses lombaires (BAASTRUP); n'oublions pas que le périoste est sensible à la pression.

Nous ne saurions en finir; c'est une grande partie de la pathologie vertébrale que nous devrions passer en revue dans cette étude des syndromes fonctionnels douloureux et chroniques, sans compter ceux qui ont pour origine les lésions de l'axe méningo-médullaire et du contenu thoraco-abdomino-pelvien, qu'un examen bien conduit doit mettre à la place qui leur est propre.

***

Parallèlement à ces troubles, en rapport avec le rôle de soutien et de mouvement dévolu au rachis, d'autres sont liés à la structure du corps vertébral, os spongieux, rempli de moelle très vascularisée. Au même titre que les autres parties du squelette, le rachis est un réservoir minéral, soumis aux fluctuations du métabolisme calcique et aux influences des maladies du sang et des organes hématopoïétiques.

Les troubles du métabolisme calcique se traduisent par une raréfaction du squelette, dont la localisation vertébrale fréquente chez la femme, surtout après la ménopause, entraînent des signes fonctionnels facilement ramenés à un état rhumatoïde quelconque. En plus de la transparence anormale de la vertèbre, dont la teinte ne contraste plus avec les parties molles voisines et dont seul est visible le contour, que l'on dirait accentué par un trait de crayon, on observe parfois une dépression des plateaux vertébraux en forme de cupule régulière quelquefois très profonde et donnant une image comparable à celle des vertèbres de poisson; cette déformation, qui est en liaison avec la conservation de la turgescence du nucléus, s'observe à la région lombaire. Au niveau du segment dorsal, on note plutôt un affaissement des corps vertébraux, d'où l'accentuation de la courbure normale : c'est la Cyphose porotique. Il est indiqué, dans ces cas, de compléter l'examen par des radiographies d'autres parties du squelette. On peut prendre d'ailleurs, comme règle générale, que tout cas difficile est une indication à donner quelques coups de sonde radiologiques au niveau de différents segments osseux. On a souvent la surprise d'observer une participation osseuse plus étendue qu'on ne le supposait; de sa constatation dépend souvent l'orientation du diagnostic.

L'ostéoporose n'est qu'un symptôme; sa découverte doit entraîner un examen somatique et biologique, portant en particulier sur la calcémie, la phosphorémie et la calciurie. Ses rapports avec les carences alimentaires, avec la carence solaire, avec les dysendocrinies, sont connues. L'examen fonctionnel des glandes à sécrétion interne s'impose.

Cette allusion aux glandes endocrines nous amène à parler des manifestations vertébrales de l'ostéose fibro-kystique de Recklinghausen, à celle de l'adénome basophile de Cushing; la raréfaction osseuse atteint, dans ce dernier cas, un tel degré que les vertèbres sont à peine visibles sur les clichés; l'obésité habituelle de ces patients n'est pas faite pour favoriser l'obtention de bonnes radiographies.

MARAÑON a rappelé récemment que les troubles endocriniens pouvaient aussi être la cause de relâchement ligamentaire, origine de scolioses douloureuses, qui vont de pair avec un pied plat, un genu valgum, etc.

On observe parfois, après un traumatisme, une raréfaction limitée à une vertèbre non déformée; il peut s'agir d'atrophie osseuse dans le sens où l'entend SUDECK. Cette raréfaction, quelquefois douloureuse, est à retenir, car elle peut être un

état prémonitoire de l'effondrement du corps vertébral; on en revient à la maladie de Kümmel-Verneuil.

En opposition avec les ostéoporoses généralisées ou localisées, les condensations de l'os au cours de l'acromégalie, de l'hyperostose généralisée, de l'ostéoarthropathie hypertrophiante pneumique, de l'ostéopétrose, sont en général muettes.

Les maladies du sang, celles de la lignée rouge (érythrémie, anémie), celles de la lignée blanche (leucose, myélose) se manifestent par de l'ostéosclérose, dont la constatation est une donnée relativement récente et qui pose le problème des relations entre l'hématopoïèse et l'os, qui est, comme le dit LERICHE, un des plus intéressants de la vie du tissu osseux.

Il en est de même de l'atteinte du tissu endothélial, dont la plus connue est la xanthomatose lipoïdique, et dont la localisation vertébrale n'est pas une exception. Elle se manifeste au début par de petites géodes, isolées, non bordées, bien moins nombreuses que celles qui caractérisent les myélomes multiples, dont on connaît la sévérité.

Nous ne ferons que signaler, à côté des tumeurs primitives du rachis, les tumeurs secondaires d'origine mammaire, prostatique, etc., causes fréquentes d'erreur de diagnostic avec le « rhumatisme vertébral ».

Finissons cette esquisse des manifestations vertébrales des ostéopathies, esquisse trop rapide à notre gré, en rappelant l'atteinte si fréquente du rachis dans la maladie de Paget. L'âge des patients (au-dessus de la quarantaine), l'évolution chronique de l'affection, le mode indéterminé des douleurs, font comprendre qu'un état rhumatoïde soit souvent rendu responsable de ces troubles. Mais l'image très caractéristique de l'os pagétique, l'aspect en carte de deuil de la vertèbre, permettent de ramener ces lésions sinon à leur cause qui nous échappe, mais à leur place véritable.

Cet exposé d'affections si diverses d'origine pourrait sembler une digression, si la pratique ne nous montrait qu'elles sont liées les unes aux autres par le signe cardinal qu'est la douleur, à laquelle nous voulons consacrer quelques instants.

*
**

La douleur est, en effet, le seul lien qui puisse unir des affections aussi disparates que celles auxquelles nous avons fait allusion, sans compter celles qui, ayant un point de départ viscéral (thorax, abdomen, bassin), prennent le masque de « douleurs rhumatoïdes » et doivent être ramenées à leur véritable origine. Elle est aussi le principal symptôme, celui auquel les malades attachent le plus d'importance. Elle est celui que nous déterminons le plus mal et que nous interprétons, si nous nous en tenons à la douleur lombo-sacrée, et, comme nous l'avons déjà signalé, tantôt comme une atteinte musculaire (lumbago), tantôt comme une atteinte nerveuse (sciatique).

Il y aurait beaucoup à dire sur ses conditions d'apparition. Le concept classique de la sciatique pourrait ne pas être reconnu. Il conviendrait d'expliquer, par exemple, comment l'épreuve de Lasègue inversée, c'est-à-dire la flexion dorsale du membre inférieur en extension, est souvent aussi douloureuse que l'épreuve de Lasègue habituelle, alors qu'elle raccourcit le nerf sciatique, que l'on suppose étiré dans la flexion ventrale du membre inférieur étendu.

L'incertitude pathogénique est la conséquence de l'incertitude étiologique. Trois théories peuvent être retenues : 1° la théorie toxi-infectieuse; 2° la théorie qui envisage une irritation nerveuse locale; 3° la théorie réflexe.

1° *Théorie toxi-infectieuse.* — Il est vraisemblable qu'à côté des phénomènes douloureux dus à des arthrites aiguës des articulations vertébrales, et en particulier des articulations postérieures, arthrites qui sortent du cadre de notre travail, il peut exister une congestion et un œdème du tissu conjonctif péri-articulaire, qui déclenchent des réactions symptomatiques que POLICARD a étudiées. Ce sont d'abord des réactions douloureuses très vives, liées à la présence des nombreuses naissances de nerfs sensitifs dans ce tissu péri-articulaire; puis des réactions vasomotrices, capables d'entraîner dans l'articulation sous-jacente des raréfactions osseuses, suivies à la longue d'exostoses juxta-articulaires; enfin, de la gêne fonctionnelle due au mauvais glissement des lamelles conjonctives les unes sur les autres.

Il est possible que ce tissu conjonctif péri-articulaire soit le siège de certains œdèmes à allure pseudo-phlegmoneuse, laissant après eux une rétraction scléreuse. Facilement décelables au niveau des petites articulations des membres, ces réactions sont difficiles, sinon impossibles, à saisir au niveau du rachis. Leur pathogénie est loin d'être résolue. Peut-être s'agit-il de phénomènes biochimiques, comme l'hyperuricémie ? peut-être de réactions allergiques, dont on admet l'hypothèse sans pouvoir les démontrer ? peut-être aussi de ce que les rhumatologues d'Aix-la-Chapelle ont appelé la focal-toxicose ? Pour ceux-ci, 80 % des syndromes étiquetés rhumatismes seraient sous la dépendance de troubles vasculaires des muscles et, dans le cas qui nous occupe, des muscles lombo-sacrés, se traduisant par une myalgie. Cet état s'accompagnerait de fibrillation de la partie interne du pied, traduction d'une irritation des cellules des cornes antérieures de la moelle, d'hypotension, de bradycardie; les phénomènes sanguins seraient décelables par la réaction de Weltmann et par l'augmentation du taux de la xanthoprotéine sanguine. Ces phénomènes seraient la conséquence d'une dissémination de toxines, dont le point de départ se trouve dans des foyers d'infection (SLAUCK). Une fatigue musculaire, le froid, l'insolation, la dystasie, seraient les facteurs déclenchants.

Déjà, au début du siècle, BILLING avait signalé que les articulations pouvaient être le siège de processus infectieux, dont l'origine était à rechercher à distance dans les foyers de suppuration (dents, amygdales, etc). C'est ce qu'il appela la focal-infection.

En ce qui concerne ces différentes explications toxiques infectieuses, nous évoluons dans un domaine de la pathologie générale et de la pathologie articulaire, parsemées de nombreuses inconnues. Une meilleure connaissance des réactions

du milieu intérieur, cher à ALEXIS CARREL, apportera peut-être la solution de ces problèmes.

2° *Théorie par irritation nerveuse locale (compression, infection).* — Le calibre relativement étroit du canal rachidien explique que des racines puissent être comprimées soit par des processus médulo-méningés, soit par des vertèbres déplacées, soit enfin par un nucléus hernié en arrière.

Egalement, les racines peuvent être resserrées dans les trous de conjugaison soit par le passage simultané de productions pathologiques telles qu'un abcès par congestion, soit par l'œdème du tissu de remplissage qui les enrobe (tissu conjonctif, tissu adipeux, vaisseaux), soit par des ostéophytes.

SICARD a attiré l'attention sur les névrodocites, terme par lequel il comprend l'irritation des nerfs dans les canaux osseux qu'ils traversent. A l'atteinte des racines médullaires dans les trous de conjugaison, il a réservé le nom de funiculite (de funiculus, cordelette); ce funicule commence à la partie périphérique du ganglion spinal et se termine à la naissance des différents plexus. Son atteinte serait à l'origine de nombreuses sciatiques; elle serait fréquemment sous la dépendance d'arthrites postérieures. Ce serait le cas dans la maladie de Strümpel-Bechterew-Marie et dans la sacralisation.

Il a paru à quelques auteurs (SIMON, THOMA, EHRLICH, BROCHER) que cette pathogénie ne pouvait être retenue dans tous les cas. Si l'on admet par exemple qu'une sacralisation puisse être douloureuse par la compression d'un funicule dans un trou de conjugaison rétréci, comment expliquer la douleur dans les lombalisations où le trou de conjugaison est censé s'élargir ? De même que l'on ne trouve pas de substratum histologique dans les muscles lombaires à l'occasion du lumbago, de même on ne trouve de lésion histologique dans le nerf sciatique lors de la névralgie sciatique. Aussi bien a-t-on essayé d'expliquer autrement les douleurs lombo-sacrées.

3° *Théorie réflexe.* — BROCHER estime que le fonctionnement normal de la colonne lombo-sacrée dépend de l'état d'équilibre entre la statique (solidité de l'os, forme de la colonne, état des disques) et la dynamique (musculature du tronc). Si cet équilibre est rompu soit par l'insuffisance des muscles, soit par des dispositions défectueuses du rachis (scoliose, spondylolisthésis, sacralisation, lordose), l'individu est en puissance de crise; c'est un candidat au lumbago et à la sciatique.

Une fatigue exagérée, une maladie débilitante, un trauma, pourront déclencher la crise douloureuse. En somme, le lumbago et la sciatique ne sont pas des maladies aiguës, mais des phases aiguës d'un état durable latent.

Il a remarqué que, de chaque nerf cérébro-spinal, aussitôt sa sortie du trou de conjugaison, se détache une branche qui se rend à la même articulation segmentaire. Elle court sur le côté externe de l'apophyse articulaire inférieure et pénètre dans la capsule, où se trouvent des formations analogues aux granulations de Pacini. Cette branche nerveuse est de nature sympathique, car elle ne commande ni muscle strié, ni d'organe terminal de sensibilité déterminée. Elle est en relation avec le système nerveux central par le *ramus communicans* correspondant. Une excitation, partie d'une articulation vertébrale postérieure déficiente, sera transmise sous forme de douleur dans la zone de Head, qui lui correspond, tout comme une lésion des coronaires entraîne par voie réflexe sympathique la douleur dans le bras gauche, qui caractérise l'angine de poitrine. Le même mécanisme commanderait la contracture des muscles lombo-sacrés, comme l'appendicite commande la contracture abdominale.

De tout ceci, l'on peut conclure que le dernier mot n'est pas dit sur les « douleurs rhumatoïdes ». De la finesse et de la précision de notre diagnostic peut dépendre une orientation thérapeutique, différente de celle suivie jusqu'à ce jour.

CHAPITRE IV

CONCLUSIONS

Nous ne saurions terminer ce rapport sans en tirer, en quelques lignes, les conclusions.

Si l'on donne à l'appellation de Rhumatisme chronique vertébral le sens très général d'un syndrome clinique, caractérisé par des douleurs et de la raideur vertébrale, on peut l'adopter, car elle définit alors un cadre dans lequel toute la pathologie rachidienne peut entrer. Cette appellation est une commodité; elle n'est pas un diagnostic. A cette condition, nous l'admettons.

Si, précisant sa valeur, on veut reconnaître en elle les formes cliniques d'une maladie déterminée, il s'agit avant tout de décrire cette atteinte rhumatismale rachidienne primitive et primordiale. Tant que cette description n'est pas faite, nous nous refusons à user de cette appellation.

Rien ne nous autorise à voir un lien « rhumatismal » quelconque entre la Spondylonécrose métratraumatique de Kümmel-Verneuil, les séquelles des Spondylites infectieuses (typhique, paratyphique, mélitococcique, blennorragique, tuberculeuse, syphilitique, etc.), la Cyphose hérédotraumatique de Bechterew, la Spondylose rhizomélique, le Rhumatisme chronique vertébral ostéophytique. Mettre toutes ces affections dans le même cadre (nous allions dire : dans le même sac) est contraire à cet effort de discrimination que nous oblige à faire tout essai de classement.

Le Rhumatisme chronique vertébral, pour bien des auteurs, est représenté par une forme subaiguë (la Spondylose rhizomélique de P. Marie) et une forme chronique (le Rhumatisme chronique vertébral ostéophytique de Teissier) : l'un serait la forme arthrite, l'autre la forme arthrose de cette maladie initiale, toujours en attente de description, et dont on ne connaîtrait que les formes cliniques. En somme, des variations sur un thème inconnu. En vérité, rien ne nous permet d'associer ces deux affections, pas même de soi-disant formes mixtes, car, en pathologie vertébrale comme ailleurs, il peut y avoir coïncidence et juxtaposition, sans parenté obligatoire.

La classification des affections du rachis n'implique pas nécessairement l'existence du « groupe des Rhumatismes chroniques vertébraux ». *Nous considérons même comme un effort indispensable l'élimination de ce groupe artificiel de tout essai de description.*

Nous nous sommes attaché à dresser le tableau anatomo-radiologique de la *Spondylarthrite ankylosante* de Bechterew-Strümpell-Marie (la soi-disant spondylose rhizomélique, qui n'est pas spondylose, mais spondylarthrite et bien peu rhizomélique), caractérisée surtout par l'atteinte des articulations sacro-iliaques, des articulations vertébrales postérieures, par l'augmentation de la vitesse de sédimentation des hématies, par l'âge des sujets et l'évolution rapide vers l'ankylose, si l'on n'y remédie précocement. Cette maladie n'est thérapeutiquement intéressante qu'à la période de début, où toutes les ressources doivent être mises en œuvre pour déceler les altérations des articulations sacro-iliaques et des articulations vertébrales postérieures, la calcification de la gaine périvertébrale, qui donne le soi-disant syndesmophyte, étant une apparition tardive. Si l'on veut garder la Spondylarthrite ankylosante dans le groupe des Rhumatismes vertébraux, ce ne peut être que sous la forme paradoxale d'un « pseudo » - rhumatisme infectieux.

Son tableau caractéristique l'oppose absolument au soi-disant Rhumatisme vertébral chronique ostéophytique. Il existe en effet un comportement particulier des vertèbres, qui montrent des franges, des crochets, des ponts osseux périmarginaux, formations qui se développent en général par couples, de part et d'autre du disque intervertébral. *Entre les deux branches d'un tel couple, le tissu discal est toujours lésé.* A la lumière de travaux récents, ces néoformations osseuses semblent relever de l'altération de la partie périphérique de l'anneau fibreux du disque, qui répond au listel marginal du corps vertébral. Cette altération peut être traumatique, infectieuse, dégénérative. On reconnaît une Spondylose déformante localisée, très souvent traumatique et une Spondylose déformante généralisée. Celle-ci est secondaire à une sénescence physiologique du disque, qui peut être activée par des facteurs constitutionnels et par des facteurs locaux (troubles dysontogénétiques, déformations, micro - traumatismes) agissant *in situ* ou à distance. La vitesse de sédimentation des hématies n'est jamais accélérée. Cette affection est à considérer comme une arthrose. Ces lésions dégénératives discales peuvent exister, sans entraîner *ipso facto* une *Spondylose déformante;* elles sont un élément capital de la pathologie vertébrale, que rien ne nous autorise à rattacher à une maladie rhumatismale.

Tandis que l'ankylose des articulations vertébrales postérieures est le terme de la Spondylarthrite ankylosante, elle ne se produit pas dans la Spondylose déformante. Ces articulations présentent cependant des phénomènes dégénératifs, indépendants de ceux qui se manifestent au niveau de la colonne somatique. Il s'agit de l'Arthrose vertébrale postérieure ou *Spondylarthrose déformante.*

Enfin, les séquelles de Spondylites infectieuses ont une autonomie, qui doit les faire enlever de ce fameux groupe des Rhumatismes chroniques vertébraux, de même que la Spondylonécrose métatraumatique de Kümmel-Verneuil, et, à plus forte raison, la Cyphose hérédo-traumatique de Bechterew, dont l'existence est rien moins que certaine et paraît remonter à une mauvaise interprétation des premières publications de cet auteur.

Il est préférable d'étudier les douleurs « rhumatoïdes » cervicales, dorsales, lombo-sacrées sous l'angle de l'anatomie et de la physiologie rachidiennes, d'envisager le rachis comme organe de soutien et de mouvement, organe complexe composé d'une part de nombreuses jointures, soumises à la destinée des diarthroses et des amphiarthroses, et formé d'autre part d'os spongieux, rempli de moelle vascularisée, soumis aux variations du métabolisme calcique et aux influences des maladies du sang et des organes hématopoïétiques.

Nous serions heureux que cet essai, brossé à grands traits et dont nous n'ignorons pas les lacunes, incitât à explorer plus attentivement ce domaine de la pathologie, encore semé de nombreuses inconnues, mais dont l'acquisition nous sera plus facile si nous faisons nôtre la pensée de LÉRI, mise en tête de ce travail.

DEUXIÈME RAPPORT

DÉVELOPPEMENT ET PERSPECTIVES DE L'ÉLECTROENCÉPHALOGRAPHIE CLINIQUE [1]

Par le Professeur A. BAUDOUIN, Doyen de la Faculté de Médecine de Paris,

et

H. FISCHGOLD, Chef du Laboratoire d'Electrobiologie du Service de Neuro-Chirurgie de Sainte-Anne, Assistant d'Electroradiologie des Hôpitaux.

INTRODUCTION

Le rapport, préparé en vue du IVe Congrès d'Electroradiologie de Langue française de 1938, s'intitulait : *Les phénomènes bio-électriques du système nerveux et leurs applications possibles à la Médecine* [1]. Une large part y était faite à l'électroencéphalogramme humain et à l'électrodiagnostic de l'épilepsie.

Un an plus tard, un addendum au même rapport [2] nous permettait de signaler la localisation électrique des foyers lésionnels du cerveau : tumeurs, kystes, abcès.

Dans les sept années qui séparent le complément au rapport de 1938 et la rédaction du présent travail, la neurophysiologie en général et l'étude des phénomènes bio-électriques en particulier, se sont considérablement développés : un périodique américain, le *Journal of Neurophysiology* [3] apparaît avec régularité depuis 1938; on y trouvera toutes les acquisitions contemporaines.

Les six années de guerre, dont nous sortons à peine, n'ont pas été improductives. A l'étranger, surtout dans les pays de langue anglaise, l'E. E. G. a pris définitivement pied dans la pratique médicale courante; à l'épilepsie, aux tumeurs cérébrales, est venue s'ajouter une nouvelle indication majeure, celle des traumatismes de la tête.

En France, malgré les difficultés de ces années de guerre, le travail ne s'est pas arrêté : de septembre 1939 à juin 1940, l'un de nous avec Mme FISCHGOLD et J. LERIQUE a achevé et mis en marche l'installation d'un poste d'E. E. G. à 4 plumes, au Laboratoire de Pathologie générale. Dès septembre 1940, nous commençâmes nos recherches systématiques sur l'épilepsie. En même temps, avec l'aide de notre ami, le Dr PUECH, nous posions les bases du Laboratoire d'Electrobiologie du Service de Neuro-Chirurgie de Sainte-Anne.

En 1942, des changements sont intervenus dans la composition de notre équipe : l'un de nous fut obligé de quitter Paris et continua ses recherches dans le Laboratoire du Pr BUGNARD, à Toulouse. Les travaux au Laboratoire de la Faculté furent poursuivis avec l'aide de A. RÉMOND, Mlle CLOCHE, et ensuite de J. DELARUE; ceux du Laboratoire de Sainte-Anne, par P. PUECH, Mme et M. LERIQUE.

Ayant repris nos travaux en commun en octobre 1944, nous passâmes ces deux dernières années à faire le point des résultats obtenus avec l'aide de nos amis ou de nos élèves dans les trois Laboratoires : celui de la Faculté de Paris, celui du Service de Neuro-Chirurgie de Sainte-Anne et celui du Pr BUGNARD, à Toulouse.

Le rapport qui suit constitue un exposé très succinct de la totalité de ces travaux mis en regard des recherches poursuivies simultanément aux Etats-Unis, en Grande-Bretagne et en Allemagne.

(1) Rapport au IVe Congrès des Médecins électroradiologistes de Langue française (Paris, 9 au 12 octobre 1946).

I. — *TECHNIQUE ET APPAREILLAGE. ÉLECTRODES*

1. Deux sortes d'électrodes se sont imposées au cours des dernières années : de petits disques métalliques fixés au collodion et des électrodes tampon, appliquées au crâne par un casque en caoutchouc.

Les dérivations bipolaires sont très appréciées en Grande-Bretagne, tandis que les GIBBS préconisent des dérivations monopolaires.

2. *Amplificateurs et enregistreurs.* — La technique d'amplification en E. E. G. n'a fait aucun progrès notable depuis 1939; l'inscripteur à encre s'est imposé sans conteste. Nous n'avons visité aucun laboratoire anglais ou américain d'E. E. G. clinique non pourvu d'inscripteur à encre sur papier ordinaire. Mise à part la question des dérivations monopolaires ou bipolaires, la technique est donc en voie de se standardiser dans les laboratoires de tous les pays.

— En 1941, F. et E. GIBBS firent paraître leur admirable « Atlas of Electroencephalography » [4].

— En 1943, fut fondée en Angleterre « The E. E. G. Society », pour « étudier et régler la pratique de l'électroencéphalographie et pour maintenir le niveau des assistants techniques qui se consacrent à l'enregistrement électroencéphalographique ».

En 1945, paraît le premier « Manuel of electroencephalography for technicians », dû à OGILVIE [5].

Des recommandations très utiles sur les caractéristiques requises pour l'appareillage furent publiées par G. D. DAWSON et W. G. WALTER [6], et tout récemment par A. UBERSFELD [7 *a*].

3. *Lecture et interprétation des tracés.* — L'expérience acquise par la lecture d'un grand nombre de tracés reste toujours à la base de toute interprétation; on essaie néanmoins de s'éman-

ciper des interprétations empreintes de subjectivité.

Pendant que GIBBS et GRASS [8] semblent renoncer à un emploi journalier de leur analyseur, LACAPE [9] persiste dans l'analyse purement mathématique du tracé. Mais le plus grand progrès réalisé dans ce domaine paraît être l'analyseur automatique de W. G. WALTER [10].

Ce problème reste d'ailleurs entièrement à l'étude; on trouvera ses données fondamentales dans l'étude publiée par L. BUGNARD [7 *b*].

II. — *DÉVELOPPEMENT DE L'E. E. G. CLINIQUE*

Pour bien saisir le développement de l'E. E. G. clinique, il nous paraît utile de suivre un exposé historique. Au cours des années, ses indications se précisent; la connaissance de l'E. E. G. du sujet normal, enfant ou adulte, vient imposer une prudence grandissante dans la lecture du tracé du sujet malade.

Les bases statistiques de l'utilisation des tracés sont lentement établis. Enfin, on commence à envisager le mécanisme de l'activité électrique du cerveau et les rapports de cette activité avec la lésion anatomique et les régulations bio-chimiques ou circulatoires.

DE 1924 A 1935. — C'est l'étape de l'exploration non systématique, dominée entièrement par la haute personnalité de H. BERGER, le grand psychiatre allemand de Iéna, disparu en 1940. A partir de 1924, date à laquelle il réussit à enregistrer le premier E. E. G. chez l'homme, H. BERGER a exploré l'activité électrique du cerveau dans tous les domaines de la neurologie et de la psychiatrie, et on peut affirmer qu'il a tracé les contours de la nouvelle science et établi ses bases essentielles.

H. BERGER utilisait l'enregistrement photographique; les altérations paroxystiques devaient donc lui échapper en partie. De plus, il croyait inscrire par l'E. E. G. les variations de potentiel de la totalité du cerveau, grâce à deux électrodes appliquées respectivement sur l'occiput et le front du sujet; il n'avait même pas essayé de localiser les processus pathologiques dans le cerveau.

Ainsi, on savait, grâce à BERGER [11, 12], qu'on peut enregistrer les variations de potentiel du cortex humain à travers le crâne et la peau intacts; que le rythme cérébral est influencé par des états physiologiques comme le sommeil ou l'ouverture des yeux; que ce rythme peut se modifier sous l'action de la maladie ou des drogues.

DE 1935 A NOS JOURS. — Les publications de H. BERGER furent accueillies avec scepticisme: les physiologistes étaient étonnés par la trop grande régularité du rythme alpha; les neuro-psychiatres qui lisaient ses travaux n'étaient pas en mesure de vérifier les faits avancés. Ce n'est qu'après la confirmation que leur donna ADRIAN, en 1934, que la nouvelle technique prit son essor.

A partir de 1935, à la suite d'une publication de F. A. GIBBS, H. DAVIS et W. G. LENNOX [13], l'inscription à encre *(ink-writer)* sur papier ordinaire est adoptée; elle rend possible un enregistrement *continu, de lecture immédiate, d'un prix de revient modique,* permettant la prise de tracés pendant des dizaines de minutes ou des heures entières.

Grâce à cette simplification technique, on put, dès 1936, commencer l'exploration *systématique* du cerveau humain par l'E. E. G. sur les sujets normaux ou sur des malades de toutes catégories. Les travaux ainsi réalisés se trouvent dominés par les recherches statistiques. Nous allons les résumer aussi brièvement que possible.

1. *E. E. G. du sujet normal, adulte et vigile.* — Un certain nombre de sujets, considérés comme normaux, peuvent présenter des anomalies électriques indiscutables; les statistiques étendues de LINDSLEY et CUTTS [14], de D. WILLIAMS [15], et surtout celles de GIBBS, GIBBS et LENNOX [16] sont concordantes : sur 100 adultes normaux, 84,2 % ont un tracé rigoureusement normal; 13,8 ont un tracé avec quelques altérations à la limite du normal; 2 % ont un tracé altéré et, parmi eux, 0,2 % présentent de véritables bouffées de pointe-onde.

La signification de ces « tracés anormaux chez des sujets normaux » ne s'est pas encore dégagée avec netteté.

Pour la pratique électroencéphalographique, l'existence des 13,8 % de tracés « à la limite » est suffisante pour nous rendre circonspects dans l'interprétation des anomalies minimes chez le malade.

2. *E. E. G. des enfants et des adolescents normaux.* — Les travaux qui traitaient la question de l'E. E. G. du sujet normal (y compris les nôtres) affirmaient que l'E. E. G. de l'enfant, après une période de maturation progressive, acquiert son caractère définitif aux alentours de la dixième année. On avait ainsi tendance à considérer comme anormal tout sujet de plus de 10 ans présentant, dans son tracé, des ondes d'une fréquence inférieure à 7 ou 8 c./s. (c./s. = cycles ou oscillations par seconde).

Il s'avère, d'après les recherches systématiques de GIBBS et GIBBS [4], que cette « maturation » peut être plus lente : des fréquences de 4 à 6 c./s. peuvent être visibles sur les aires occipitales jusqu'à 16 ans et, sur les aires frontales, même jusqu'à 19 ans; de plus, ces fréquences marquent une recrudescence de 13 à 16 ans, en liaison probable avec la puberté.

3. *E. E. G. dans l'épilepsie.* — Nous ne reprendrons pas, dans le détail, le diagnostic de l'épilepsie par l'E. E. G. C'est dans l'épilepsie que les GIBBS, GIBBS et LENNOX ont appliqué leurs premières recherches, basées sur l'enregistrement à encre, et pratiqué leurs grandes études systématiques [16]. L'Atlas de GIBBS et GIBBS donne une vue saisissante de cette œuvre de longue haleine basée sur l'enregistrement de 7.603 sujets normaux, ou non épileptiques, et de 2.805 sujets atteints d'épilepsie.

Au Laboratoire de Pathologie générale de la Faculté, nous avons, à notre tour, consacré des années de recherches à cette question [17, 18, 19]. Plusieurs thèses, dont principalement celles de Mlle GHITZA-JOAN [20] et Mlle R. CLOCHE [21], ont fourni des mises au point successives;

enfin un numéro spécial de *La Semaine des Hôpitaux* [7 *c, d*] contient deux articles traitant des applications de l'E. E. G. à l'épilepsie.

En peu de mots, voici l'état actuel de la question.

1° On peut faire avec certitude le diagnostic d'épilepsie si on obtient sur le tracé des complexes pointe-onde ou des bouffées de pointes amples.

2° Des anomalies lentes plus banales (bouffées paroxystiques sinusoïdales) survenant chez des sujets atteints de crises convulsives, constituent également une forte présomption en faveur de l'épilepsie.

3° Tous ces signes électriques se rencontrent avec plus de régularité dans les heures ou les jours qui suivent la crise de grand mal [17, 18].

4° On peut même éliminer l'épilepsie avec une grande probabilité chez tout sujet jeune, au-dessous de 30 ans, qui, immédiatement après une crise alléguée de grand mal essentiel, conserve un tracé rigoureusement normal.

5° Parmi les épileptiques avérés, environ 20 % ont un tracé normal, si l'on ne tient compte ni de l'âge, ni du moment de l'examen, ni de la forme clinique.

6° Une grande circonspection doit être observée dans l'interprétation des E. E. G. des enfants.

4. *E. E. G. dans les tumeurs intra-craniennes.* — Il convient de distinguer deux ordres de faits très différents : 1° la localisation elle-même qui permet d'indiquer au neurochirurgien la projection approximative de la tumeur sur la surface du crâne; 2° la réaction électrique du cortex cérébral, dans sa totalité, à une néoformation intracranienne.

1° Le problème de la localisation a été précisé pour la première fois, en 1936, par Grey Walter [22], dans un travail célèbre où il établit que l'écorce voisine de la tumeur émet des ondes à un rythme très lent (2 à 3 c./s.), ondes auxquelles il donna le nom du rythme delta. Ce problème de localisation ne se pose d'ailleurs que pour les tumeurs des hémisphères.

Il n'est pas facile de saisir le problème de l'E. E. G. des tumeurs sous une incidence uniquement statistique. En effet, dans un travail publié ailleurs [7], nous précisons que, sur 64 observations de tumeurs des hémisphères (après en avoir éliminé 6 techniquement insuffisantes) il en reste 58, ainsi partagées : *localisations exactes, 34* ; simple indication de l'hémisphère atteint, 9 ; localisation impossible par altération généralisée, 9; localisation impossible du fait d'un tracé normal, 3; localisations fausses, 3. Mais si on étudie de plus près les cas de localisations exactes, on y reconnaît des degrés différents de précision.

Il y a le foyer d'ondes lentes *bien limité* à un secteur réduit de la surface cranienne, le tracé étant normal sur toutes les autres régions. Si un tel foyer reste constant à plusieurs examens, la sanction thérapeutique nous paraît différente suivant que le foyer delta se trouve sur une zone silencieuse cliniquement (lobe frontal, lobe temporal droit) ou sur une zone à symptomatologie nette. Un tel foyer d'ondes lentes, sur une zone cliniquement muette, *peut décider de l'opportunité d'une ventriculographie*, même si les signes de néoformation sont relativement discrets. Par contre, le même foyer limité et persistant à plusieurs examens, s'il est en concordance avec les signes cliniques de localisation et d'hypertension intracranienne, permettra *de se dispenser de la ventriculographie*. Donc, selon l'ensemble du contexte clinique, un foyer limité d'ondes lentes imposera la ventriculographie ou permettra de l'éliminer.

Mais toute la difficulté tiendra dans la définition de ce qu'on appelle un foyer nettement limité, ainsi que dans le degré d'objectivité avec lequel un observateur, averti du contexte clinique, sera capable d'interpréter le tracé. Car la tentation ne sera que trop grande de chercher dans le tracé une confimation du diagnostic clinique.

Mais la totalité du cortex cérébral peut réagir électriquement à une néoformation intracranienne.

On sait, depuis longtemps, que l'hypertension intracranienne peut produire l'onde ∂. Nous avons, pour notre part, abordé le problème du « comportement cérébral » dans les tumeurs intracraniennes dans le travail publié avec Puech et Mme Lerique-Koechlin [7*e*]. Nous détacherons l'exemple le plus saillant : sur 20 cas de malades atteints de tumeurs de la fosse postérieure, 4 montrent un E. E. G. très perturbé, avec un rythme alpha peu marqué ou absent et des ondes lentes de 1 à 4 c./s. sur toute la surface du crâne; 10 cas montrent un E. E. G. plus ou moins perturbé; 6 cas montrent un tracé rigoureusement normal.

Que signifie la perturbation du tracé cérébral, dans une tumeur qui n'atteint pas directement le cortex des hémisphères ? Il est encore prématuré de le dire. Mais nous avons constaté ceci :

Les 4 malades présentant un tracé totalement perturbé sont morts au cours de l'intervention ou de ses suites immédiates; alors que, sur les 10 malades à tracé peu altéré, 4 sont morts et que, sur les 6 malades à tracé normal 2 seulement sont morts.

Un rythme très altéré fait donc craindre un cerveau fragile; cette conclusion a été, depuis la rédaction du travail cité, confirmée sur 3 nouveaux malades.

5. *E. E. G. dans les traumatismes de la tête.* — On savait certes, avant la parution du travail de Jasper, Kershman et Elvidge [23] en 1940, que les traumatismes de la tête peuvent perturber le tracé E. E. G. Mais ce n'est qu'après 1940 qu'on entreprit une étude systématique de l'E. E. G. des blessés. L'état de guerre ne fit qu'augmenter l'ampleur et l'intérêt de ces recherches.

Dans ce domaine également, il a fallu passer par une longue période statistique [24, 25, 26, 27]. En groupant les blessés de la tête par catégories, combien pour cent ont un tracé normal, combien un tracé anormal ?

Voici, dans ce domaine, les résultats des travaux poursuivis dans nos deux Laboratoires : le premier groupement et le plus important est celui qui tient compte du *temps écoulé* entre le traumatisme et la prise du tracé E. E. G.

Sur 10 blessés examinés pendant les 15 premiers jours, 7 présentent un tracé nettement altéré et 3 un tracé normal ou à la limite du normal. Par contre, sur 10 blessés examinés à plus d'un mois

de distance du traumatisme, 2 à 3 ont encore un tracé nettement altéré et les autres ont récupéré un tracé normal ou à la limite du normal.

Quels que soient le degré d'altération électrique initial et la gravité clinique du traumatisme, que la guérison soit spontanée ou survienne à la suite d'une intervention neurochirurgicale, *le tracé E. E. G. tend vers la normalisation dans un laps de temps variant de quelques jours à trois mois* [7 *f*].

Cette règle a été établie sur plusieurs centaines de traumatisés de la tête suivis pendant des mois et des années. Elle est d'ailleurs en accord avec les grandes études publiées par D. WILLIAMS, et par HILL et HEPPENSTAHL.

En outre, parmi les blessés examinés au cours des 15 premiers jours après un traumatisme, il y a une certaine relation entre la lésion anatomique et l'altération du tracé; c'est ainsi que l'hématome intracérébral, sous-dural et même extra-dural, altère constamment le rythme E. E. G. d'une manière importante, tandis que l'embarrure ou l'enfoncement osseux le modifient peu ou pas du tout.

De même, parmi les blessés examinés d'une manière précoce, l'E. E. G. acquiert une certaine valeur pronostique : le malade ne meurt pas s'il a un tracé normal; il doit être considéré comme très menacé avec un tracé totalement désorganisé, s'il est pris en dehors du coma [28].

Une fois le premier mois franchi, le danger vital s'est largement atténué; à partir de ce moment, seules les suites tardives comptent : parmi celles-ci, la plus fréquente et la plus importante, c'est l'épilepsie.

Un tracé qui reste altéré au delà de trois ou quatre mois, chez un blessé de la tête à évolution clinique normale, et à plus forte raison un tracé qui s'altère à nouveau après être redevenu normal, rend le malade suspect d'épilepsie post-traumatique.

Nous sommes là-dessus d'accord avec D. WILLIAMS et A. KORNMÜLLER [29] : *les signes électriques précèdent souvent l'éclosion de l'épilepsie clinique de plusieurs mois;* à condition que ces signes soient cherchés par des examens E. E. G. répétés et suffisamment rapprochés.

Nous estimons qu'il est indispensable, dans ce cas, de traiter préventivement les malades.

III. — *PERSPECTIVES DE L'E. E. G.*

1. Donc, après avoir exploré, avec H. BERGER, toutes les maladies cérébrales, l'E. E. G. entra avec GIBBS, GIBBS et LENNOX, dans l'ère des recherches systématiques et statistiques.

En 10 ans, les grandes indications de l'E. E. G. furent formulées : *épilepsie* (F. A. GIBBS, E. GIBBS et LENNOX), *tumeurs cérébrales* (W. G. WALTER), *traumatismes de la tête* (JASPER, KERSHMAN et ELVIDGE).

Dans chacune de ces affections, on a établi des statistiques étendues, permettant, devant chaque tracé individuel, de formuler une probabilité : ainsi la probabilité d'un tracé altéré, pour un épileptique jeune atteint de grand mal et enregistré dans les heures qui suivent une crise, s'approche de 100 %; on se méfiera donc de tout malade de cette catégorie se comportant d'une manière différente. De même, la probabilité d'avoir, six mois après le traumatisme, un tracé *rigoureusement* normal chez un blessé de la tête, correctement traité et guéri, est de 50 %; tandis que, parmi les traumatisés faisant de l'épilepsie, ce taux de normalité s'abaisse à 19 %. La normalisation du tracé après traumatisme, son maintien à l'état normal, constitueront donc des éléments pronostics rassurants.

Mais il y a lieu de croire que cette méthode statistique, après avoir donné d'incontestables résultats, commence à être dépassée à son tour. Le raisonnement statistique formule des conclusions en termes de probabilité, toutes les fois que les relations qui unissent deux ordres de faits sont trop complexes pour être saisis et exprimés en termes de causalité directe.

Quel épileptique a un tracé extrêmement altéré et quel autre un tracé normal ? En faisant la part de divers facteurs (âge, forme clinique, proximité ou éloignement de la crise au moment où on l'enregistre), on arrive à créer des catégories de plus en plus homogènes dans lesquelles la corrélation entre les faits « crise épileptique » et « altération du tracé » s'accroît en tendant vers l'unité.

Sur 10 sujets traumatisés de la tête, quelles que soient les lésions enregistrées au cours des 15 premiers jours après le traumatisme, 7 ont un tracé anormal; mais, sur 10 traumatisés récents chez lesquels le neurochirurgien découvre un hématome intracérébral, sub ou extradural, 10 ont un tracé anormal.

Ainsi, dans cette dernière catégorie, sans pouvoir affirmer que l'hématome détermine l'altération du tracé, on peut au moins dire que l'hématome récent *s'accompagne* toujours d'un tracé altéré.

2. Dans l'utilisation de ces catégories homogènes, une idée fructueuse a été celle de considérer l'altération électrique dans sa courbe évolutive, telle qu'elle apparaît au cours d'examens répétés.

Pendant la crise de grand mal, les gros accidents électriques typiques sont constants; dans les périodes intercalaires, les altérations infracliniques, fréquentes immédiatement après le paroxysme, s'atténuent ou disparaissent au cours des jours ou des semaines qui suivent. Chaque nouvelle attaque de grand mal fera rebondir les anomalies.

Dans les tumeurs cérébrales, le cycle électroencéphalographique sera progressif dans les néoformations à développement rapide : ainsi le caractère négatif ou positif du tracé s'éclairera à la lumière de l'ancienneté des troubles cliniques, du type histologique, de l'âge du malade, etc. Dès que la tumeur des hémisphères est enlevée, ce cycle progressif fait place à un autre rapidement régressif. Nous avons montré enfin que, dans les traumatismes de la tête, le cycle évolutif est dans la majorité des cas nettement régressif.

Sans multiplier les exemples, on comprend bien que plusieurs examens échelonnés dans le temps nous apprennent beaucoup plus qu'un seul examen; on comprend également que l'examen isolé sera diversement interprété selon la date qu'il occupe dans l'évolution de la maladie. Ainsi, malgré toutes les difficultés, nous nous acheminons lentement de l'interprétation statistique du tracé E. E. G. vers une *interprétation individuelle.*

3. Cette interprétation individuelle du tracé posera tôt ou tard le problème *de la liaison entre le tracé et la lésion anatomique*. Nous ne sommes ni les premiers, ni les seuls à essayer de voir un peu plus clair dans ce domaine.

Nous renverrons, pour les détails, aux études parues dans *La Semaine des Hôpitaux* [7], et ne reprendrons que les idées essentielles. Toute altération de l'activité électrique suppose l'existence de neurones encore vivants. Les neurones morts, remplacés par les tissus de sclérose, les pertes de substance du cortex ne trouvent qu'une expression pâle et atténuée dans la modification du tracé. Les altérations du rythme traduisent des conditions anormales de vie pour les neurones : œdème, compression mécanique, inflammation, irritation, anoxémie, etc.

Si on juge d'après ce qui se passe en matière de traumatismes de la tête, d'intoxication oxycarbonée ou de troubles vasculaires, on peut dire ceci : une lésion cérébrale fixée, par exemple dans un tissu de sclérose aussi étendu qu'il soit, perturbe moins le tracé qu'une lésion évolutive plus réduite, dans laquelle les tissus sont encore soumis à un processus de remaniement ou de transformation histologique.

« L'E. E. G., écrit F. A. Gibbs, est un indicateur délicat de la lésion corticale ou de certaines dysfonctions apparentées à l'épilepsie; c'est un indicateur peu sensible pour la perte de substance cérébrale [30] ».

4. Mais il n'y aura pas d'interprétation individuelle valable tant qu'on restera dans l'ignorance de la signification du tracé E. E. G.

Un tracé d'électrocardiographie traduit une fonction physiologique bien connue : chaque complexe PQRST représente une révolution cardiaque, une contraction successive des oreillettes et des ventricules, un passage de l'onde sanguine à travers le cœur.

Mais que signifie une oscillation cérébrale de 10 à la seconde dite alpha ? Que représente un complexe pointe-onde ? Par quel mécanisme apparaissent les ondes lentes dites delta ?

Un énorme travail expérimental est en train de s'accomplir dans cet ordre d'idées; on trouvera une mise au point provisoire dans la monographie de A. Kornmüller [31] et dans un article récent de F. A. Gibbs [30].

Ces recherches sortent totalement du cadre de ce rapport; nous y faisons allusion uniquement parce que l'E. E. G., comme méthode clinique, ne peut plus vivre longtemps à l'écart de la neurophysiologie et de l'électrobiologie expérimentales. Pour le moment, plusieurs idées essentielles se dégagent du travail de laboratoire : le rythme électrique cérébral subit en permanence une régulation bio-chimique.

Le rythme alpha de 10 c./s. nécessite un taux déterminé de glucose, d'O^2 et de CO^2 dans le sang; des variations importantes de ces facteurs entraînent des modifications nettes du tracé. On peut même faire disparaître des anomalies E. E. G., nettoyer le tracé d'un épileptique par l'inhalation d'air contenant une forte concentration de CO^2. Le rythme cérébral *spontané*, celui que nous enregistrons chez l'homme sain et chez l'homme malade, mis au repos sensoriel, paraît impliquer le fonctionnement d'un dispositif thalamo-cortical. Sans pousser à une identification hâtive entre les enregistrements expérimentaux chez l'animal et l'inscription transcranienne chez l'homme, on peut déjà constater que tous les neurophysiologistes étudiant les rythmes spontanés du cortex font jouer un rôle considérable aux noyaux de la base. A côté des régulations bio-chimiques et sous-corticales, il y a une régulation vasculaire. Il paraît bien établi que les oscillations électriques du cerveau s'accélèrent ou se ralentissent selon que le cortex est plus ou moins irrigué, selon qu'il devient plus rouge ou plus pâle [32].

Bien entendu, les régulations bio-chimiques, thalamiques et vasculaires s'intriquent et constituent autant de réactions en chaîne s'influençant réciproquement.

Tout ceci ne représente d'ailleurs qu'une schématisation grossière. Mais il est indispensable de tenir compte de ces facteurs régulateurs et de préciser leur rôle dans la production de l'E. E. G., car ce sont ces mécanismes qui doivent lier la lésion anatomique au tracé électrique. On sait que l'écorce devient rouge à certains moments de la crise épileptique et pâle à d'autres moments; on sait également qu'on peut agir sur le rythme lent d'un malade atteint de tumeur cérébrale en faisant varier la concentration de son sang circulant par des injections hypertoniques. Mais, à côté de ce que nous savons, il y a une foule de données qui nous manquent pour combler le fossé qui sépare la lésion intracranienne (œdème, congestion, hémorragie) et les signes électriques enregistrés sur sa surface.

Dans ce domaine, seul l'effort combiné des physiciens, des physiologistes et des cliniciens laisse espérer de nouveaux progrès.

BIBLIOGRAPHIE

1. Baudouin (A.) et Fischgold (H.) : Les phénomènes bio-électriques du système nerveux et leurs applications à la médecine. *J. de Radiol. et d'Electrol.*, t. 22, 401-428, 1938.
2. Baudouin (A.) et Fischgold (H.) : Addendum à l'article précédent. *J. de Radiol. et d'Electrol.*, t. 23, 296-303, 1939.
3. Thomas (Ch. C.) : *J. of Neurophysiology*, 1938-1946, 6 fascicules par année.
4. Gibbs (F. A.) et Gibbs (E. L.) : *Atlas of electroencephalography*. Lew A. Cummings C°, Cambridge, Mass., 1945.
5. Ogilvie (R. S.) : *Manual of Electroencephalography for Technicians*. Addison-Wesley Press Inc. Cambridge, 42 Mass., 1945.
6. Dawson (G. D.) and Walter (W. G.) : Recommendations for the Design and Performance of electroencephalographic Apparatus. *J. Neurol., Neurosurg. and Psych.*, VIII, 61-64, 1945.
7. *La Semaine des Hôpitaux* :
   a) Uebersfeld (A.) : Les conditions que doit remplir un appareillage d'E. E. G. clinique.
   b) Bugnard (L.) : Analyse des fréquences cérébrales.
   c) Baudouin, Fischgold, Delarue et Cloche : Classification électroencéphalographique des épilepsies.
   d) Baudouin, Fischgold et Rémond : Diagnostic électroencéphalographique de l'épilepsie.

e) Baudouin, Puech, Fischgold et Lerique-Koechlin (A.) : L'électroencéphalographie dans les tumeurs cérébrales.

f) Puech, Fischgold, Verdeaux (G. et J.) : Utilisation clinique et médico-légale de l'E. E. G. dans les traumatismes cranio-cérébraux anciens.

8. Grass (A. M.) and Gibbs (F. A.) : A Fourier transform of the electroencephalogram. *J. Neurophysiol.*, 1, 521-526, 1938.
9. Bertrand (I.) et Lacape (R. S.) : *Théorie de l'électroencéphalogramme*, 159 p. Paris, Doin, 1943.
10. Walter (W. G.) : An improved low frequency analyser. *Electronic Engineering*, p. 237, nov. 1943.
11. Berger (H.) : Ueber des Elektrenkephalogram des Menschen. *Arch. f. Psych.*, 13 articles, de 1929 à 1937).
12. Berger (H.) : Das Elektrenkephalogram des Menschen. *Nova Acta Leopoldina*, 6, 173-309, 1938.
13. Gibbs (F. A.), Davis (H.) and Lennox (W. G.) : The electroencephalogram in epilepsy and in conditions of impaired consciousness. *Arch. Neurol. and Psych.*, 34, 1133-1148, 1935.
14. Lindsley (D. B.) and Cutts (K. K.) : Electroencephalograms constitutionnally inferior and behavior problem of Childen. *Arch. Neurol. and Psych.*, 44, 1199-1222, 1940.
15. Williams (D.) : The Nature of Transient Outburst in the Electroencephalogram of Epileptics. *Brain*, 67, 10, 1944.
16. Gibbs (F. A.), Gibbs (E. L.) and Lennox (W. G.) : Electroencephalographic Classification of Epileptic Patients and Control Subjects. *Arch. of Neur. and Psych.*, 50, 111-128, 1943.
17. Baudouin (A.) et Fischgold (H.) : Règles pratiques de l'examen électroencéphalographique des épileptiques. *Bull. Acad. Méd.*, t. 124, n° 13-14, 1941.
18. Baudouin (A.) et Fischgold (H.) : Le diagnostic de l'épilepsie par l'électroencéphalographie. *Bull. Acad. Méd.*, t. 125, n° 24-25, 1941.
19. Baudouin (A.), Fischgold (H.) et Rémond (A.) : Le diagnostic de l'épilesie par l'électroencéphalographie. *Toulouse médical*, mars 1943.
20. Ghitza (Joan) : Le traitement de l'épilepsie par la D. P. H. et son contrôle électroencéphalographique. *Thèse Paris*, 1943.
21. Cloche (R.) : *L'électroencéphalographie dans l'épilepsie*, 144 p. Paris, Le François, 1945.
22. Walter (W. G.) : The Location of cerebral Tumors by Electroencephalography. *Lancet*, 2, 305-308, 1936.
23. Jasper, Kershman and Elvidge : Electroencephalographic Studies of Injury to the Head. *Arch. of Neur. and Psych.*, 1940, 44, 328-350.
24. Williams (D.) : The Electroencephalogram in Acute Head Injuries. *J. Neurol. and Psych.*, 4, 107-130, 1941.
25. Williams (D.) : The Electroencephalogram in Chronic post-traumatic States. *J. Neurol. and Psych.*, 4, 131-146, 1941.
26. Williams (D.) : The Electroencephalogram in Traumatic Epilepsy. *J. Neurol., Neurosurg. and Psych.*, 7, 103-112, 1944.
27. Heppenstall (M. E.) and Hill (D.) : Electroencephalography in Chronic post-traumatic syndromes. *The Lancet*, p. 251, 1943.
28. Puech (P.), Fischgold (H.), Verdeaux (G.) et Brun (M.) : Importance et valeur de l'électroencéphalographie dans les traumatismes cranio-cérébraux. *Presse méd.*, p. 547, 1945.
29. Kornmüller (A.) et Gremmler : Präepileptische Zeichen in Elektrenkephalogramm von Kopverletzten. *Klin. Woch.*, 23, 22-23.
30. Gibbs (F. A.) : Electrical Activity of the Brain. *Annual Rev. of Physiol.*, vol. 11, 427-454, 1945.
31. Kornmüller (A. E.) : *Klinische Elektrenkephalographie*. J. F. Lehman, 1944.
32. Darrow (Ch. W.) and Graf (C. G.) : Relation of electroencephalogram to photometrically observed vasomotor changes in the Brain. *J. Neurophysiol.*, VIII, 449-461, 1945.

TROISIÈME RAPPORT

LA RŒNTGENTHÉRAPIE A BAS VOLTAGE ET A FAIBLE DISTANCE (RADIOTHÉRAPIE DE CONTACT) EN DERMATOLOGIE [1]

Par PAUL COTTENOT et RENÉ BOURDON.

Nous venons vous apporter les résultats d'une expérience menée de décembre 1942 à janvier 1945, dans notre Service de l'Hôpital Saint-Louis, avec la méthode d'irradiation à faible distance et à bas voltage dite « *Radiothérapie de Contact* ». Elle porte sur plus de 700 traitements.

Nous envisagerons successivement :
— le développement de ce procédé,
— l'appareillage,
— les caractéristiques physiques,
— les modalités d'application,
— les réactions cutanées,
— les résultats obtenus en dermatologie.

HISTORIQUE. — Cette technique récente a repris, sur des bases et avec des moyens nouveaux, une conception générale exprimée, pour la première fois, par BOUCHACOURT, dans sa thèse de 1898, pour des buts de radiodiagnostic. Elle fut étudiée par BERTOLOTTI en 1907, puis utilisée par J. BELOT entre 1908 et 1910, ainsi que par FRANK A. DAVIS, vers cette même époque, à des fins thérapeutiques.

Cette technique devait être tirée de la désuétude dans laquelle elle était tombée par SCHAEFER et WITTE d'une part, par CHAOUL de l'autre, entre 1929 et 1931.

Ces auteurs adoptent *le principe de la chute rapide de la dose en profondeur* avec :
— tension basse,
— petite distance focale,
— champ limité,
— fractionnement d'une dose totale élevée,
— brève séance d'irradiation.

Ils s'attachèrent à perfectionner l'appareillage et à préciser les indications. Celles-ci devaient englober les affections bénignes et malignes des revêtements cutanés et muqueux, des orifices, des cavités cliniquement accessibles ou opératoirement abordables et justiciables de la radiothérapie. Quelques exigences spéciales devaient découler de leur volume, de leur situation, de leur nature.

A partir de 1934, VAN DER PLAATS, de son côté, s'attaquait à cette modalité de traitement d'abord avec un tube standard de 7 cm. de distance focale, puis avec un équipement spécial. Poussant plus loin ses principes directeurs, il donnait à sa méthode le nom de « *Caustique* ».

Dès lors, ces deux tendances se trouvaient exprimées par les appellations de « *rœntgencaustique* » pour VAN DER PLAATS. Pour CHOUL : de traitement à bas voltage, irradiation par contact et, en dernier lieu : « *irradiation proche* » (Nahbestrahlung).

Toutes deux visent à se rapprocher des conditions de distribution de l'énergie propres à la curiethérapie interstitielle ou de surface à faible distance, c'est-à-dire chute abrupte de la dose en profondeur, pour irradier de façon élective la région tumorale et préserver au maximum les tissus sains de la contiguïté péri-tumorale.

Ainsi, la radiothérapie de contact mérite son nom dans la mesure où elle évoque la possibilité d'amener le tube au contact des lésions. Elle répond aux conditions de répartition de l'énergie propres à la radiumthérapie par la petite distance focale (2 à 7 cm.). Elle en diffère par la limitation plus stricte du champ et par le mode d'administration de la dose soit unique dans un temps très court, soit fractionné, qui s'oppose à l'irradiation continue avec faible débit r.-minute de la curiethérapie.

Dans la gamme des modalités radiothérapiques, elle vient s'inscrire entre la buckythérapie (12 kV.) et la rœntgenthérapie à 25 kV. (SCHULTZ-EBBEHJ) d'un côté, et la radiothérapie superficielle de l'autre.

APPAREILLAGE. — En principe, la contacthérapie n'est pas liée à l'utilisation d'un appareillage spécial. Tout tube présentant certaines conditions de maniabilité et de protection pourrait répondre à ses exigences. En pratique, les tentatives de traitement intra-cavitaire devaient provoquer l'apparition d'appareillages spéciaux que nous allons rapidement passer en revue : celui de CHAOUL (Siemens) et celui de VAN DER PLAATS (Philips). C'est ce dernier que nous avons utilisé.

L'instrumentation, d'après les données de CHAOUL, comporte un générateur à 60 kV., constant ou pulsatoire, avec une intensité de 5 à 8 mA., deux statifs, l'un pour le tube, l'autre pour le localisateur.

Le tube, dit unipolaire, sous gaine de porcelaine, est doté d'une anode reliée à la terre. Celle-ci est extériorisée et constituée par une feuille de 1/10 de mm. de cuivre, avec réfrigération par courant d'eau. La filtration totale (anode-eau-feuille de revêtement) est équivalente à 0,2 mm. de cuivre. De ce tube, il existe plusieurs variantes. Celle dite standard est à anode oblique avec émission par transmission, comme dans les tubes conçus par LÉNARD pour les rayons cathodiques.

L'axe du faisceau de rayons X est oblique par rapport à l'axe de l'anticathode. Son calibre extérieur est de 27 mm. La variété dite « *anode à pointe* » constitue la véritable originalité de l'appareil. Représentée par un embout conique et creux de 22 mm. de diamètre, elle émet un rayonnement transmis, en fuseau péri-anodique. Elle

(1) Rapport au IVe Congrès des Médecins électroradiologistes de Langue française (Paris, 9 au 12 octobre 1946).

peut être utilisée pour des applications spéciales (rectum, canal cervico-utérin, etc...).

Il existe de plus tout un jeu de localisateurs pour des surfaces de 2,2 à 15 cm², et pour des distances focales de 1,5, 3 et 5 cm. Tous ces localisateurs, à l'exception de ceux pour 1,5 cm. de distance focale, sont gainés intérieurement de caoutchouc pour éliminer le rayonnement secondaire.

PHYSIQUE. — La première couche de demi-absorption est de 4,3 mm. d'aluminium; la deuxième couche de demi-absorption est de 4,7 mm. d'aluminium. Le degré d'homogénéité, par rapport de la deuxième couche de demi-absorption à la première couche est de *1,1*.

Le rayonnement secondaire (paroi du localisateur - feuille terminale) peut atteindre jusqu'à 80 % de la dose de rayonnement primaire. Il est absorbé dans les premiers millimètres et ne surcharge que la surface. Pour l'éviter, on peut utiliser un filtre de 0,1 Al et des localisateurs à gaine intérieure (CHAOUL).

La dosimétrie, qui devait répondre à des nécessités spéciales (chambre petite à paroi mince), donne les résultats suivants :

POUR L'ANODE OBLIQUE

Distance focale	Dose °/o à 1 cm.
1,5 cm.	24 à 30 %, selon le champ.
3 cm.	48 à 50 %, » »
5 cm.	50 à 58 %, » »
7 cm.	60 %, » »

POUR L'ANODE A POINTE

Sans capuchon de distance...	10 % axial à 1 cm.
	40 % latéral à 1 cm.

Nous donnons ces chiffres d'après CHAOUL, à titre d'indication générale, car il existe une certaine discordance entre les diverses études physiques publiées, ainsi que le fait a été signalé par MEREDITH et par LAMERTON, en particulier pour le tube Philips.

Cet appareillage Philips, qui a servi à nos traitements à l'Hôpital Saint-Louis, se compose d'un générateur à 50 kV et d'un tube unipolaire sous gaine métallique de 30 mm. de calibre. La cathode est à la terre. La réfrigération se fait par l'air. L'angle d'ouverture du faisceau (70°) est de 1,4 fois plus large que la distance focale. La filtration est faible : 0,2 mm. d'aluminium, l'intensité est de 2 mA. La première couche de demi-absorption est de 0,3 mm. d'aluminium; la deuxième couche de demi-absorption est de 0,6 mm. d'aluminium et le degré d'homogénéité est de 2 (ŒSER-GROS).

L'émission des rayons X se fait par réflexion et le faisceau est axial et non oblique comme dans l'appareil précédent. Il n'existe pas d'anode à pointe. Les applications peuvent se faire à 2 et 4 cm. de distance focale, soit avec un jeu de localisateurs, soit avec des caches en plomb. On dispose de filtres additionnels de 1 mm. et 2 mm. 5 d'aluminium. Pendant les irradiations, qui sont de l'ordre de une ou quelques minutes, l'appareil peut être tenu à la main ou fixé sur un bras articulé.

L'étude comparative du rendement en profondeur donne les résultats exposés dans les tableaux ci-après (p. 321).

Le tube Philips se signale donc par sa filtration plus faible (0,2 mm. Al contre 6,3 mm. Al dans le tube CHAOUL) et ses possibilités d'obtenir une chute de dose encore plus accentuée avec hyperménagement de la profondeur.

MÉTHODE VAN DER PLAATS. — C'est cette dernière considération qui a amené VAN DER PLAATS, à partir de 1938, à formuler les principes que l'on peut résumer ainsi :

— donner la dose léthale à la couche limite entre la tumeur et les tissus normaux;

— la charge de la surface n'a d'importance que pour le calcul de la durée d'irradiation;

— cette durée est déduite de la dose à donner à la couche profonde appréciée cliniquement;

— il faut préférer le rayonnement qui donne la plus forte chute de dose (distance focale la plus petite et filtration la plus faible);

— pour une dose donnée à une profondeur donnée, la durée d'irradiation est plus courte avec le rayonnement non filtré et à faible distance;

— si l'on appuie la capsule de revêtement en « philite » sur la peau, on évite la chute (68 % de la dose au centre) en bordure du champ;

— le plan des isodoses s'inscrit en courbes parallèles à cette capsule de revêtement.

La protection de la périphérie du champ peut s'effectuer soit avec un cache en plomb, soit avec des localisateurs de 5-7-12-15-20 et 25 mm. Les dimensions du champ ont peu d'influence sur la dose : les champs supérieurs à 10 mm. donnent un rendement accru de 10 à 15 %. Estimant que le facteur distribution de la dose prévaut sur le facteur temps, VAN DER PLAATS a proposé le traitement en une dose unique par une irradiation de quelques minutes. La dose mortelle nécessaire à faire absorber dans la zone limite est évaluée par lui à 3.000 r. Ainsi, la dose de surface pourrait être de 15.400 r. par exemple, pour donner 3.000 r. à 1 cm. de profondeur.

Par contre, de nombreux auteurs utilisant cette méthode, s'ils renonçaient aux principes de la protection, c'est-à-dire de la dilution de la dose avec faible débit r.-minute, restaient partisans du fractionnement avec dose quotidienne de 200 à 800 r. jusqu'à production d'une réaction exsudative (5 à 6.000 r.), pause de 10 à 15 jours, puis reprise au besoin jusqu'à nouvelle réaction exsudative (3.000 à 4.000 r.) (CHAOUL). La limite de la tolérance cutanée, qui est assez élevée en raison du petit volume irradié et du fait que ce volume est presque entièrement tumoral, peut être fixée à 8.000 ou 10.000 r., mais peut atteindre 20.000 à 30.000 r. pour les tumeurs du rectum ou les tumeurs réputées radio-résistantes (nævo-carcinomes). Le surdosage, ici, n'expose pas à des incidents aussi sérieux que dans la « rœntgenthérapie » aux hauts voltages.

RÉACTIONS CUTANÉES. — Leur intensité et leur chronologie résultent de la répartition limitée de la dose dans l'espace. L'érythème peut apparaître pour une dose de 800 r. Avec 1.500 r., on obtient un érythème précoce qui disparaît en 48 heures.

TABLEAU I

Philips (VAN DER PLAATS) pour 100 r. en surface		CHAOUL, pour 100 r. en surface	
	à 1 cm.		à 1 cm.
2 cm. D. F. : 50 kV., 0,2 Al. Ch. : 1 cm...	19,5 r.	1,5 cm. D. F. : 60 kV., 0,2 Cu. Ch. : 1,5 cm.	23 r.
2 cm. D. F. : 50 kV., 1,2 Al	31-34 r.	3 cm. D. F. : 60 kV., 0,2 Cu. Ch. : 1,5 cm.	46 r.
2 cm. D. F. : 50 kV., 2,7 Al	34-39 r.		
4 cm. D. F. : 50 kV., 0,2 Al	32-36 r.		
4 cm. D. F. : 50 kV., 1,2 Al	45-51 r.	5 cm. D. F. : 60 kV., 0,2 Cu. Ch. : 2 cm.	50 r.
4 cm. D. F. : 50 kV., 2,7 Al	49-56 r.		

TABLEAU II

Profondeur	2 cm. D. F. : 50 kV., 0,2 Al. Ch. : 1 cm.	60 kV, 0,2 Cu. Ch. : 15 mm.		Ch. : 20 mm.
		D. F. : 1,5 cm	D. F. : 3 cm.	D. F. : 5 cm.
0	100	100	100	100
1	19,5	23	46	50
2	6,4	12	27	30
3	2,6	6	14	18
4	1,3	3,5	8	10

(Données d'après CHAOUL et VAN DER PLAATS.)

DÉBIT

Philips (VAN DER PLAATS)			CHAOUL	
				D. F.
2 cm. D. F :	0,2 Al	10.000 r.-m.	2.400 r.-m.	1,5 cm.
	1,2 Al	2.000 r.-m.		
	2,7 Al	600 r.-m.	—500 r.-m.	3 cm.
4 cm. D. F :	0,2 Al	2.500 r.-m.		
	1,2 Al	500 r.-m.	—200 r.-m.	5 cm.
	2,7 Al	150 r.-m.		

(Sans rayonnement secondaire.)

COTTENOT et LIQUIER ont été les premiers en France à étudier l'érythème précoce qui présente son maximum vers la 15e minute après l'irradiation. Il apparaît sur le champ irradié avec une forte dose unique et s'accompagne d'œdème et de rougeur du voisinage. Il a également été noté par ZDANSKY qui l'attribue à une action fonctionnelle sur les vaisseaux par une forte dose de rayons X. D'après CHAOUL : l'érythème dit principal est maximum au dixième ou douzième jour et disparaît en laissant une pigmentation. Au 35e jour peut survenir une deuxième onde érythémateuse qui est moins intense, plus courte. Avec des doses supérieures à 5.000 r., on provoque l'apparition de deux ondes réactionnelles au 15e et au 30e jour.

L'épidermite exsudative apparaît pour des doses supérieures à celles de la radiothérapie profonde. Son apparition est influencée par l'augmentation de la dose fractionnée ou totale. Son degré n'est pas toujours en rapport avec l'intensité de l'érythème. Avec 0,2 Al, elle survient pour 7.000 à 8.000 r., et, avec 2,7 Al, pour une dose inférieure à 6.000 r. (BACLESSE et ENNUYER). Elle donne lieu à une formation croûteuse qui peut persister huit à dix semaines selon la dose et le fractionnement (VAN DER PLAATS).

La pigmentation est fréquente et variable, apparaissant sur la surface du champ. Elle est le plus souvent marquée à la périphérie. Elle disparaît progressivement avec le temps.

MALLET, avec des doses de 2.600 à 5.000 r., n'a constaté que des radio-épidermites légères ou pas de réactions. Les muqueuses semblent présenter une sensibilité plus grande. L'apparition de la radio-mucite est plus précoce et demanderait de 20 à 30 jours pour disparaître.

Comme il a été dit, la tolérance cutanée est grande. Si une nécrose survient, par excès de dose ou par fragilisation (traitement antérieur) de la zone irradiée, il est habituel de la voir disparaître dans les mois qui suivent. Elle évolue sans douleur ou presque. Elle laisse une peau blanche, atrophique, télangiectasique, comme dans le cas de certaines réactions exsudatives fortes.

PROTECTION. — La radiothérapie de contact n'expose, évidemment, à aucune réaction générale du sujet irradié. Mais la pratique conseillée par

VAN DER PLAATS, de tenir le tube à la main et de comprimer la lésion pendant l'irradiation, a fait étudier la question de la protection de l'opérateur.

procédé d'immobilisation du localisateur et du patient, comme celui adopté par la Fondation Curie, dans le service des Drs BACLESSE et ENNUYER.

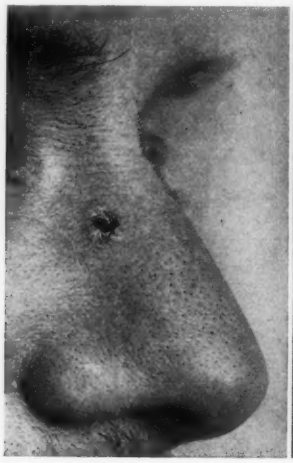

FIG. 1.
Epithélioma baso-cellulaire du nez.

FIG. 1 *bis*.
7 mois après 15.000 r. en 6 applications. Pigmentation périphérique discrète.

FIG. 1 *ter*.
Guérison 3 ans après. Pigmentation très atténuée.

Ce problème a été abordé par différents auteurs (1).

Dans le cas d'une irradiation sans localisateur et sans cache, pour des traitements quotidiens répétés, la dose reçue par le radiothérapeute pourrait être supérieure à la dose de tolérance (0,2 r. par jour). D'après LAMERTON, cette dose serait de 0,1 r. sur la main pour 6.000 r. en surface. Aussi est-il conseillé de se tenir à une distance de 2 m. au moins de l'anode ou de porter des gants et un tablier plombés. On peut aussi recourir à un

(1) VAN DER PLAATS, (ŒSER, WEISSANGE, LAMERTON, GROS, QUIMBY et FOCHT.

INDICATIONS. — Cette technique rœntgenthérapique est applicable aux tumeurs accessibles ou rendues abordables (cavités aéro-digestives supérieures, canal anal, rectum, côlon, estomac, vessie, vagin, col utérin).

FIG. 2.
Epithélioma baso-cellulaire du nez.

FIG. 2 *bis*.
1 mois 1/2 après 10.000 r. en une fois (0,2 Al). Pigmentation périphérique.

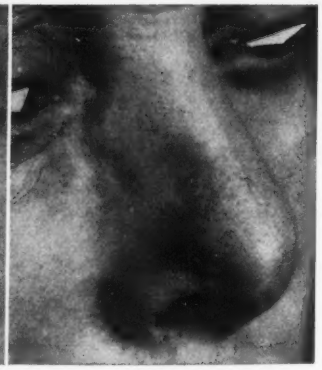

FIG. 2 *ter*.
Guérison 2 ans 1/2 après. Cicatrice atténuée.

Mais c'est dans la pratique dermatologique qu'elle devait trouver ses applications les plus larges dans les domaines où la curiethérapie et la rœntgenthérapie avaient déjà fait leurs preuves. Elle a cherché même à s'adresser à des néoformations considérées, de plus en plus, comme non justiciables des radiations (nævo-carcinomes).

CHAOUL fait entrer dans les contre-indications

toutes les lésions préalablement traitées. Il y aurait danger de nécrose sur des tissus cicatriciels préexistants. Mais d'autres auteurs (PERUSSIA, LIEBMANN, VAN DER PLAATS) ne voient là aucune limitation de cette thérapeutique. Nous exposerons ultérieurement nos constatations.

En ce qui concerne le volume, les promoteurs de la méthode, faisant état de *l'attaque couche par couche* et de la possibilité d'utiliser des champs multiples, ne semblent pas y voir de contre-indication essentielle.

Actuellement la tendance se dessine, pour certaines écoles, de réserver la contacthérapie aux tumeurs peu developpées en surface (4 cm²) et en profondeur (1 cm. environ). Il faudrait y renoncer, pour les formations d'extension plane et profonde plus marquée, pour recourir d'une façon logique à un voltage et une distance focale plus élevée avec un champ unique (110 à 180 kV.; filtre : 5 Al à 0,5 Cu; D. F. : 15 à 20 cm.).

FIG. 3.
Epithélioma du nez.

FIG. 3 *bis*.
Guérison après 8.500 r.
en 17 applications (2,5 Al, 2 ch.).

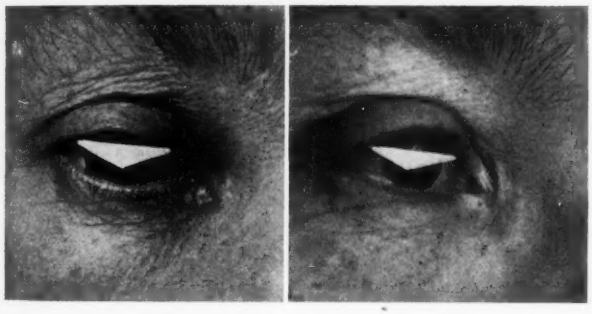

FIG. 4.
Epithélioma baso-cellulaire de la commissure interne de l'œil droit.

FIG. 4 *bis*.
Guérison 2 ans 1/2 après 10.850 r. (0,2 Al).

LITTÉRATURE. — La radiothérapie de contact a donné lieu à un nombre considérable de publications dans la littérature médicale des différents pays d'Europe et d'Amérique (voir références). Ces divers travaux portent sur l'appareillage (MARTIUS, SCHAEFER, WITTE, ZIMMER), l'étude physique et dosimétrique (STRAUSS, ERNST, FRIK, OTT, MAYNEORD, PERUSSIA, PENDERGRASS, LAMERTON, QUIMBY, FOCHT, CALVET, MARQUÈS, FRILLEY, DAUVILLIERS, MALLET), l'action biologique, les résultats cliniques et statistiques. Il ne serait pas possible d'en donner une vue même sommaire dans le cadre de cet exposé consacré à la dermatologie.

En France, citons les travaux de : DENIER, GUNSETT, PONTHUS et ROCHER, RENAUX, GIRAUDEAU, CALVET et MARQUÈS, COTTENOT, LIQUIER, GROS, JACOB, MALLET, CHÉRIGIÉ, FRILLEY, DAUVILLIERS, LOISEAU, LAVEDAN, ENNUYER, ZAVADSKAÏA, BACLESSE, DOLLFUS...

Une des statistiques les plus importantes est celles de GREINEDER et SCHATTER (1943), qui porte sur 295 tumeurs cutanées. Le pourcentage de guérison est de 84 % au delà de 3 ans. Les cas qui avaient déjà été traités (16) ont tous récidivé. Pour les lèvres, le pourcentage est de 82,4 % au delà de 3 ans et, pour les paupières, de 83 % au delà de 4 ans.

Ces cas ont été traités avec la technique et l'appareillage de CHAOUL.

Dans une monographie parue en 1938, VAN DER PLAATS relate les résultats de son expérience avec la méthode « rœntgencaustique » pratiquée entre 1934 et 1938, et portant sur 131 cas d'épithéliomas des téguments, surtout de la face et quelques dermatoses diverses.

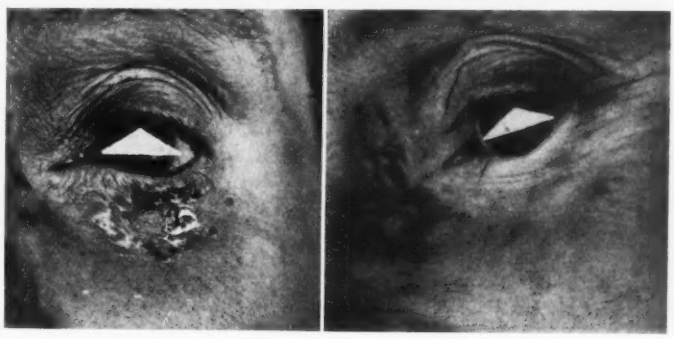

FIG. 5.
Epithélioma baso-cellulaire de la paupière inférieure.

FIG. 5 *bis*.
Guérison 2 ans 1/2 après 10.000 r. en une fois (0,2 Al).

Les conclusions mettent l'accent sur la valeur économique du procédé, la qualité des cicatrices, la réponse uniforme de tumeurs d'histologie diverses. Elles insistent sur la large marge de dosage qui peut être maximum pour la lésion et doit être minimum pour les tissus sains, et sur la nécessité d'attendre 10 à 12 semaines pour juger du résultat définitif.

CAS TRAITÉS A L'HÔPITAL SAINT-LOUIS DE DÉCEMBRE 1942 A JANVIER 1945. — 473 malades, porteurs de 761 localisations, ont été soumis à la radiothérapie de contact. Ces localisations se décomposent comme suit :

Tumeurs des téguments et orifices....	130	
Tumeurs des cavités	11	
Localisations nævo-carcinomateuses ...	3	
Nodules d'essaimage	69	
Angiomes	23	
Chéloïdes	26	
Dermatoses diverses	38	
Verrues plantaires	303	461
» palmaires	141	
» diverses	17	

EPITHÉLIOMAS DES TÉGUMENTS ET ORIFICES. — Les 130 localisations se répartissent comme suit :

Face	94
Paupières	21
Lèvres	10
Main	4
Cuir chevelu	1

9 fois, il s'est agi de localisations multiples.

Le plus souvent : épithéliomas baso-cellulaires, sauf pour les régions d'élection des spino-cellulaires; deux épithéliomas sur lupus; un papillome histologiquement suspect.

Le traitement a été appliqué à 25 récidives après traitements divers (rayons X, chirurgie, électro-coagulation, neige carbonique, thermocautère, acide arsénieux, azotate d'argent), et traitements combinés et réitérés : rayons X, radium, électro-coagulation, électrolyse.

Dans tous les cas, les irradiations furent pratiquées à 2 cm. de distance focale (tube au contact) et les lésions débordées de 5 à 8 mm. en périphérie. La dose profonde, évaluée d'après les renseignements fournis par l'étude clinique et la palpation, fut fixée dans le dessein de donner une dose léthale en profondeur juste au delà de la zone présumée limite.

Dans la grande majorité des cas, la contactthérapie s'est adressée à des formations peu étendues et peu développées en profondeur. Pour 113 cas, *un seul champ de 30 mm. × 30 mm.* au maximum a été utilisé (localisatur ou cache en plomb). Pour 17 cas, plusieurs champs : 2, 3, 4 ou 8 champs.

Pour le plus grand nombre de lésions (93), *une dose unique* a été donnée avec 45 kV., 0,2 Al, 2 cm. de distance focale :

81 fois	10.000 r. environ.
12 fois	de 3.000 à 6.000 r.

Par la suite, nous avons été amenés à pratiquer des traitements fractionnés avec et sans filtration additionnelle :

2 fois	10.000 r. *fractionnés* (2 fois 5.000 et 5 fois 2.000).
13 fois	le filtre 1 Al a été utilisé (doses fractionnées presque toujours de 3.000 à 9.000 r.).
22 fois	a été employé le filtre de 2,5 Al, avec une dose le plus souvent fractionnée de 3.000 à 10.000 r.

Sur les 113 malades traités entre décembre 1942 et janvier 1945, 6 sont décédés :

— 1 par extension locale (épi. déjà traité par électro-coagulation et récidivé).

— 1 par métastase ganglionnaire.

— 1 par généralisation.

— 3 d'affections intercurrentes après guérison

96 traitements ont été contrôlés entre janvier 1943 et mars 1946.

28 ne se sont pas soumis à cette surveillance.

Sur les lésions vérifiées après traitement, nous avons constaté un pourcentage de guérison qui est de l'ordre de 90 % entre 1 et 3 ans, pour autant qu'une expérience relativement restreinte et un recul faible se prêtent à une étude statistique.

Dans plus de 70 % des cas, la cicatrice est esthétique, souple, sans hyperkératose et on peut même dire parfois invisible, ainsi qu'il a été signalé souvent. Elle a tendance à s'améliorer avec le temps, notamment en ce qui concerne la disparition de la pigmentation périphérique et la repigmentation de la zone centrale. Cette qualité de la cicatrice serait un des mérites de la méthode qui découlerait du ménagement des tissus sains et de la limitation à la zone tumorale du volume irradié. Les cicatrices blanches ou télangiectasiques furent plus souvent notées après les traitements à feu nu qu'après les traitements avec filtration et fractionnement. L'élément déterminant dans le cas des doses uniques semble plus être la multiplicité des champs (3 à 8) avec recoupement de ces derniers que le montant global de la dose.

A côté de ces stérilisations d'emblée, il faut signaler :

— *17 non-stérilisations ou apparence clinique de non-stérilisation* sans contrôle biopsique, dans des intervalles variant de 2 à 4 mois pour des doses de 3.000 à 12.000 r. uniques à feu nu (une fois après 7.000 r. avec 2,5 Al).

Dans ces cas, la guérison a été obtenue, le plus souvent, par une nouvelle application :

soit à feu nu.....	5.400 à 12.000 r.
soit avec 1 Al.....	6.000 r.
soit avec 2,5 Al.....	2.000 r.
soit par rœntgenthérapie à 200 kV.	4.000 r.
soit par le radium ou l'électro-coagulation	

Deux fois sur 17, il s'agissait de malades antérieurement traités (électro-coagulation, rayons X).

Sur le total des cas : *5 récidives* ont été notées, de 6 mois à 17 mois après la fin du traitement, avec des doses de 10.000 à 20.000 r. à feu nu, ou de 6.000 r. avec 1 Al; 3 de ces 5 récidives sont survenues sur des lésions traitées après échec de thérapeutique antérieure (électro-coagulation et rayons X, thermocautère, non stérilisation après 10.000 r. à feu nu).

La guérison a suivi une nouvelle application de 8.000 r. à feu nu ou de 5.000 r. avec 1 Al, ou encore électro-coagulation ou radium.

En ce qui concerne les accidents nécrotiques, *3 nécroses* certaines ont été constatées :

— 6 mois après 8.220 r. avec 2,5 Al, un champ, sur un épithélioma du front récidivé après 3.000 r. à 200 kV. et électro-coagulation ultérieure.

— 26 mois après 5.425 r. à feu nu, un champ, sur un épithélioma sur lupus du front traité depuis 1926 par rœntgenthérapie (48 H. + 4.000 r.).

— 8 mois après 20.000 r. à feu nu, sur 2 champs, pour un épithélioma de la tempe récidivé après de nombreuses cautérisations par l'acide arsénieux. Cette nécrose peu douloureuse, limitée au champ et profonde de 3 à 4 mm., a guéri 8 mois après un traitement banal.

Ce dernier cas souligne la tendance à la stabilisation et à la réparation en quelques mois des nécroses survenues après contacthérapie.

A côté de ces incidents, *deux cicatrisations très lentes* avec tendance atrophique ont été relevées :

— 11 mois après 10.000 r. à feu nu qu'il a fallu faire suivre d'un aiguillage par le radium (4 mcd.), pour un épithélioma de la paupière inférieure.

— 30 mois après traitement par 10.000 r. à feu nu, sur 8 champs, d'un épithélioma plan-cicatriciel du front.

Il faut signaler que, dans notre pratique, les nécroses ou les cicatrisations lentes sont toutes survenues sur des épithéliomas antérieurement traités avec des moyens divers ou après utilisation de nombreux champs juxtaposés (8 champs).

paraît se dégager de ces faits. Dans notre statistique, les non-stérilisations à bref délai sont plus fréquentes que les récidives tardives. Ces non-stérilisations et ces récidives surviennent plus souvent à la périphérie du champ. Il est plus fréquent de voir ces non-stérilisations ou ces récidives après des traitements à dose unique et à feu nu qu'après des applications avec fractionnement et filtration. Dans une certaine proportion (voisine de 50 %), ces insuccès se produisent sur des lésions déjà récidivées. Comme il n'est pas inhabituel qu'un point jugé suspect évolue ultérieurement vers la disparition, un délai d'observation de deux mois au minimum semble indispensable après l'application. Cette question mériterait d'être étudiée par des biopsies en série.

Fig. 6.
Epithélioma de la région naso-palpébrale.

Fig. 6 *bis*.
Guérison après 20.000 r. en 2 applications (0,2 Al).

Fig. 7.
Papillome histologiquement suspect de la lèvre inférieure.

Fig. 7 *bis*.
Guérison 3 ans après 8.220 r. en 6 applications (2,5 Al).

Ceci n'implique pas que le fait de traiter par la contacthérapie les échecs de thérapeutiques préalables (surtout par les radiations) expose fatalement à des accidents nécrotiques; mais nous pensons que cette éventualité commande la prudence, si ce n'est l'abstention, malgré les propositions de nombreux auteurs.

Un certain nombre de conclusions intéressantes

Les non-stérilisations et les récidives en périphérie ou au centre doivent être logiquement attribuées :

— soit à une délimitation trop stricte du champ;

— soit à un déplacement de ce dernier ou à un relâchement de la compression pendant l'applica-

tion de durée très courte pratiquée le plus souvent le tube à la main;

— soit à une variation de l'angle d'incidence du faisceau;

FIG. 8.
Epithélioma spino-cellulaire de la lèvre inférieure.

FIG. 8 *bis*.
Guérison après 8.220 r. en 6 applications.

— soit à une sous-estimation de l'extension en profondeur;

— soit à une chute de dose en périphérie du champ supérieure à celle escomptée d'après les dimensions du champ et les données physiques.

FIG. 9.
Epithélioma spino-cellulaire de la lèvre supérieure récidivé après électro-coagulation.

FIG. 9 *bis*.
Guérison 2 ans 1/2 après 9.000 r. en 6 applications (2,5 Al).

FIG. 10.
Epithélioma : bord gauche de la langue et du plancher.

FIG. 10 *bis*.
Guérison 3 ans après 36.620 r. en 8 applications (0,2 et 2,5 Al) réparties sur 5 mois.

Il est vraisemblable que ces facteurs interviennent dans des proportions variables, mais que l'insuffisance du champ irradié et la chute de dose latérale sont prédominantes puisque, dans la majorité des cas, la stérilisation définitive a pu être obtenue avec un champ plus grand ou une filtration plus forte.

Comme beaucoup d'auteurs, nous n'avons pas noté de grosses variations de la sensibilité suivant le type histologique.

Enfin, il faut insister sur la qualité de la guérison (lorsqu'elle est obtenue) dans des zones peu accessibles ou proches du plan osseux ou cartilagineux (nez, oreille, angle de l'œil, paupière). A noter, dans le cas de la paupière, la réaction conjonctivale minime grâce à la limitation du champ soit par un cache en plomb, soit par angulation du faisceau (BACLESSE, ENNUYER, DOLLFUS).

LÉSIONS DES CAVITÉS. — Un petit nombre de traitements ont été pratiqués. 11 lésions se répartissant comme suit :

Bord de la langue	4
Voile du palais	3
Plancher de la bouche	2
Muqueuse jugale	2

Il semble que, dans ces applications intra-cavitaires, la radiothérapie de contact se trouve en face d'indications assez limitées. En effet, la pratique du traitement doit répondre aux possibilités d'introduction et de maintien du tube d'une part, et d'autre part ne peut s'adresser qu'à des lésions peu étendues, peu épaisses et accessibles, parfois, après ablation dentaire.

lement guéri après avoir reçu 4.800 r. en 6 applications avec 2,5 Al, et avoir subi un curage ganglionnaire.

MUQUEUSE JUGALE. — Sur les deux cas qui ont été traités par la radiothérapie de contact, un malade est actuellement guéri après 9.750 r. en 15 applications et 2,5 Al. L'autre est décédé par évolution des lésions ganglionnaires.

En résumé, un nombre trop restreint de malades a été traité pour permettre une appréciation valable des possibilités de cette technique. D'autant plus que, le plus souvent, il s'est agi de lésions peu volumineuses, mais ayant dépassé le stade local (métastase ganglionnaire ou viscérale).

FIG. 11.
Kératose sénile de la face.

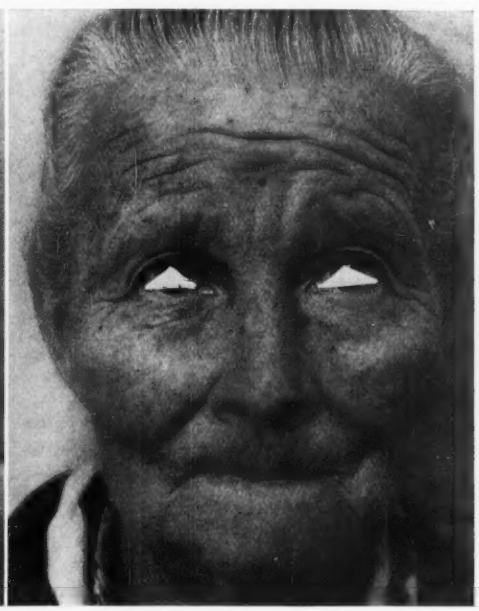

FIG. 11 *bis*.
4 mois après 4.890 r. en 3 applications (1 Al).

BORD DE LA LANGUE. — Sur 4 cas, nous avons eu deux succès et deux échecs. Les deux malades actuellement sans signe clinique de récidive ont reçu des doses de 7.800 et 10.500 r. fractionnées avec 2,5 Al. Les deux insuccès concernent une récidive en bordure après 14.200 r. en une fois et une non-stérilisation.

VOILE DU PALAIS. — 3 lésions ont été traitées, sur lesquelles on relève une guérison après 9.000 r. en 9 applications avec 2,5 Al. Les deux autres cas ont présenté : l'un, une métastase ganglionnaire; l'autre, une métastase viscérale (œsophage). Il semblait donc s'agir de lésions ayant dépassé le stade local.

PLANCHER. — Deux malades ont été soumis à la radiothérapie de contact. Un n'a pas été stérilisé et est actuellement sans signe clinique de récidive après électro-coagulation. L'autre est actuel-

Les traitements fractionnés et avec filtration semblent présenter de plus grandes possibilités curatrices. En ce qui concerne les incidents, une nécrose limitée est survenue 4 mois après une dose de 36.000 r. en 5 fois. Cette nécrose a guéri en 9 mois et le malade est actuellement sans signe de récidive.

NÆVO-CARCINOMES. — Une localisation ganglionnaire et deux localisations cutanées ont été traitées, de décembre 1942 à mai 1944. Ces traitements concernent une lésion de la tempe droite récidivée et généralisée après intervention chirurgicale, et une lésion de la vulve, type Unna, vérifiée par biopsie.

Ces deux cas traités localement avec des doses supérieures à 13.000 r. ne nous ont pas confirmé dans la notion de la radio-sensibilité relative de ce type de lésion à la radiothérapie de contact qui a été impuissante à provoquer un arrêt de l'évo-

lution. Les travaux de quelques auteurs semblaient apporter quelques arguments en faveur de l'utilisation de cette technique (CHAOUL, GREINEDER et NEUMANN, HALTER, BRODERSEN, MORISON, PERUSSIA).

NODULES DE PERMÉATION. — 69 nodules d'essaimage, le plus souvent secondaires à des tumeurs du sein opérées ou irradiées, ont été traités :

66 nodules ..... avec 1 champ.
3 nodules ..... avec 2 champs.

TECHNIQUE

54 nod. 45 kV., 0,2 Al, 2 cm. D. F. 2.000 à 10.800 r.
3 » 45 kV., 1,2 Al., 2 cm. D. F. 3.200 à 5.400 r.
12 » 45 kV., 2,7 Al., 2 cm. D. F. 1.800 à 6.650 r.

Dans tous les cas la disparition des nodules a été obtenue, sauf dans un cas, donnant une apparence de non-stérilisation (nodule consécutif à un squirrhe du sein traité depuis 1938 par rayons X).

FIG. 12.
Angiome sous-cutané et tubéreux de la lèvre supérieure chez un enfant de 4 mois 1/2.

FIG. 12 *bis*.
Résultat 3 ans après 2.050 r. en 4 applications (2,5 Al) réparties sur 10 mois.

La radiothérapie de contact permet, dans des conditions appréciables de rapidité et de facilité d'exécution, le traitement de ces nodules qui sont en général très radiosensibles. Mais elle n'est indiquée que comme pis-aller chez des malades faisant des métastases cutanées répétées et dont l'état des téguments ne permet plus de nouvelles irradiations sur de grands champs.

ANGIOMES TUBÉREUX. — 23 angiomes ont été traités de localisations diverses, parfois multiples (4 cas) :

Tubéreux 18
Tubéreux plus sous-cutanés sous-jacents. 5

Il s'agissait le plus souvent d'enfants au-dessous de 2 ans.

Les traitements ont été pratiqués le plus souvent à 2 cm. de D. F. avec le filtre de 2,5 Al et des doses uniques de 500 r. réparties sur 1 à 24 mois pour atteindre une dose totale de 500 à 2.000 r.

Sur l'ensemble des cas, 2 n'ont pas été revus et 21 ont été suivis entre janvier 1943 et mars 1946. Il a été noté : 15 très bons résultats, 2 bons résultats, 3 résultats moyens qui se décomposent comme suit :

— angiome du front tubéreux et sous-cutané, aplati et décoloré avec 500 r. pour la partie tubéreuse et persistance de l'angiome sous-cutané;

— angiome de l'aine tubéreux aplati, mais peu décoloré avec 500 r. (une application complémentaire est à prévoir);

— angiome du dos tubéreux et sous-cutané traité d'abord par aiguillage (3 aiguilles de 1 mgr. 40 pendant 5 heures en 2 fois). Cet angiome présente une cicatrice blanchâtre après 500 r. avec 2,7 Al.

Enfin, un angiome de la lèvre supérieure, traité avec 1.000 r. en 2 fois, a été stabilisé. Cette lésion a cessé de croître, mais n'a pas régressé.

A côté des autres méthodes bien connues en France et préconisées par de nombreux auteurs, la radiothérapie de contact présente l'avantage de la rapidité d'exécution chez des enfants le plus souvent indociles. Ce procédé indolent assure, semble-t-il, des cicatrices d'une esthétique comparable aux procédés antérieurs. Mais, outre qu'il ne s'applique qu'à de petites formations, le angiomes sous-cutanés semblent peu accessibles, et les angiomes plans sont peu ou pas influencés. L'amélioration ou la guérison se voient pour des doses qui varient suivant la sensibilité très diverse de ces tumeurs bénignes. Des doses de 500 r. à intervalles variables semblent donner la plus grande sécurité. Mais de petites doses sont susceptibles de déclancher parfois une action qui se poursuit sans application ultérieure. Cette notion acquise depuis longtemps exige l'observation et la surveillance pour décider de l'espacement des séances de traitement.

CHÉLOÏDES. — 26 localisations ont été traitées; 5 fois il s'agissait de lésions multiples. Ces cas comprenaient :

Cicatrices chéloïdiennes 9
Chéloïdes pré-sternales 7
Chéloïdes après brûlure 4
Chéloïdes de la nuque 4
Chéloïdes après acné 2

Deux cas étaient des échecs après rayons X et neige carbonique.

Dans la moitié des cas, furent pratiqués des applications avec champs multiples (2, 3, 4, 6, 11 ch.). Le plus souvent, la dose totale fut de 1.500 à 6.000 r. avec filtre de 2,5 Al et séance unique de 500 à 1.300 r.

Sur le total des cas, 11 n'ont pas été revus, 15 ont été suivis et contrôlés et ont donné les résultats suivants :

— 11 *très beaux résultats*, dans :
6 chéloïdes (après opération, plaie ou brûlure).

— 4 *résultats bons ou moyens* avec des doses de 5.000 r. en moyenne (1 à 11 champs).

En résumé, les résultats sont inconstants, parfois fort satisfaisants. Ils semblent dépendre à la fois de la sensibilité qui est très variable et de la technique ou de la dose. Les chéloïdes spontanées (pré-sternales) semblent particulièrement influen-

cables en ce qui concerne l'affaissement, la décoloration, la souplesse et la disparition du prurit. La dose optima a semblé, dans nos cas, se situer aux environs de 4.000 r. avec fractionnement. Une dose supérieure est susceptible de provoquer quelques phénomènes atrophiques (dépigmentation centrale, pigmentation périphérique, télangiectasie, et de dépasser le but recherché. Les applications avec champs multiples exposent, ici, aux inconvénients signalés plus haut. Les cicatrices ont tendance à s'améliorer avec le temps.

DERMATOSES DIVERSES. — Parmi celles-ci, il semble intéressant d'isoler les *kératoses séniles* (19 cas) qui ont bénéficié des qualités expéditives de ce procédé de traitement. 13 kératoses traitées et suivies ont disparu avec des doses de 5.400 à 10.500 r. avec 0,2 Al ou 2.000 à 4.800 r. avec 1,2 Al. 4 n'ont pas été revues. 2 insuccès ont été notés après des doses de 4.890 r. en 3 fois (1,2 Al); une application complémentaire de 8.136 r. avec 0,2 Al a entraîné la guérison. D'une façon générale, la radiothérapie de contact constitue un traitement satisfaisant de ces lésions avec des doses qui doivent s'adapter à l'étendue, au volume et aux suspicions de dégénérescence.

Les autres dermatoses diverses qui ont été soumises, à titre expérimental, à cette modalité de traitement, se décomposent comme suit :

Lymphoblastome	3
Induration des corps caverneux	2
Besnier-Boeck-Schaumann	2
Erythroplasie	2
Maladie de Darier	2
Hodgkin	2
Mycosis	2
Maladie de Meleda	1
Psoriasis	1
Lupus de la langue	1
Bowen	1

Dans l'ensemble, les résultats obtenus ne semblent pas différer beaucoup de ceux obtenus par les autres modalités de radiothérapie. Cependant, parmi les résultats intéressants, il faut signaler que : une localisation vulvaire de la maladie de Bowen récidivée après chirurgie, thermo-cautère et rayons X (36 H.), a réagi favorablement à une application de : 10.500 r. à feu nu en une fois sur 2 champs. La malade revue, en 1946, se présentait sans signe clinique de récidive avec une cicatrice un peu télangiectasique. D'autre part, une érythroplasie du gland est actuellement stérilisée avec des doses de : 9.860 à 2.880 r., selon les localisations, avec une cicatrice de tendance atrophique.

VERRUES. — Plus de 500 ont été soumises à la contacthérapie. Pour les *verrues plantaires*, le traitement a été pratiqué :

soit avec 45 kV., 1,2 Al, 2 cm. D. F. : 4.000 r. en une fois (en cas d'échec : nouvelle application de 4.000 r. 2 mois après) ;	7 %	d'échecs.
soit avec 45 kV., 1,2 Al, 2 cm. D. F. : 2.718 r. ou moins	25 %	»

Pour les *verrues palmaires*, la technique fut la suivante :

soit avec 45 kV., 1,2 Al, 2 cm. D. F. : 5.000 r.	16 %	»
soit avec 45 kV., 1,2 Al, 2 cm. D. F. : 4.000 r.	33 %	»

N.-B. — Dans tous les cas, le champ est limité par un cache en plomb qui déborde légèrement la périphérie de la lésion. Les verrues récidivées 2 fois (après 8.000 r.) ont pu être ensuite électro-coagulées (à la plante ou à la main) sans trouble fâcheux de la cicatrisation.

En conclusion, comme l'ont signalé COTTENOT et CHÉRIGIÉ, la radiothérapie de contact, par son exécution facile, nous a semblé un excellent traitement de ce genre d'affection. Son pourcentage de succès semble supporter largement la comparaison avec les autres procédés. Son avantage principal est la possibilité de traiter rapidement de nombreux malades dans un service encombré.

Les résultats heureux sont plus nombreux pour les verrues plantaires que pour les verrues palmaires et, pour ces dernières, la dose doit être plus élevée. La dose unique peut être appliquée sans provoquer de grosse réaction cutanée ou douloureuse. Le résultat peut être jugé à partir du mois qui suit l'application.

CONCLUSIONS. — La radiothérapie dite de « contact » est née du désir de réaliser une coaptation aussi étroite que possible entre le volume tumoral et le volume irradié.

En utilisant la radiothérapie de contact, il est possible de traiter les lésions malignes :

— soit par la méthode fractionnée;

— soit par l'attaque « couche par couche » avec étude de la réponse tumorale;

— soit par la dose unique.

C'est à cette dernière variante que nous avons d'abord eu recours; elle nous semblait, en effet, marquer un pas décisif, si elle donnait la possibilité de traiter, en une ou quelques minutes, une lésion maligne.

Elle s'écartait ainsi de la radiumthérapie et de la rœntgenthérapie fractionnée et paraissait, *a priori*, supérieure aux méthodes à dose unique seules ou en combinaison (électro-coagulation, excision, grattage) (BÉCLÈRE, BORDIER, BELOT, COSTE, GIREL, etc...).

En fait, sa pratique devait soulever quelques objections :

1° *Physiques.* — La dose tumorale maxima (en surface) et la dose tumorale minima à la limite des tissus sains sous-jacents présentent un écart considérable. Les autres méthodes rœntgenthérapiques s'appliquent, au contraire, à réaliser une irradiation aussi homogène que possible dans le volume tumoral et péri-tumoral, et assurent ainsi une marge de sécurité plus grande.

2° *Histologiques.* — En effet, par définition même, la couche limite ne constitue pas une surface d'arrêt, mais une zone au travers de laquelle les cellules malignes tendent à devenir moins nombreuses tout en poussant des prolongements. C'est un fait dont rendent compte les préparations d'histo-pathologie et la pratique du grattage des épithéliomas.

3° *Cliniques.* — La délimitation du volume tumoral par les moyens cliniques (palpation bidigitale) comporte une part d'erreur qui peut varier de 0,5 à 1 cm. pour apprécier l'extension profonde et périphérique.

4° *Biologiques.* — Le traitement unique s'oppose aux concepts maintes fois exprimés d'augmenter, par le fractionnement, la tolérance tissulaire et la vulnérabilité des cellules tumorales (phases de sensibilité différentes et successives).

Récemment, KOLLER et SMITHERS (*Brit. Jour. Rad.*, mars 1946) soulignaient que les risques de récidive sont plus grands après une séance unique, même pour de petits épithéliomas baso-cellulaires de moins de 2 cm. Sur 412 cas (337 traités avec fractionnement et 74 à dose unique), les récidives sont plus fréquentes pour la dose unique et se répartissent sur six ans.

5° *Techniques.* — *a)* La revue des travaux publiés montre les problèmes que la dosimétrie a eu à résoudre et la difficulté d'utiliser d'une façon courante un procédé ionométrique.

b) Le haut débit et les courtes séances d'irradiation peuvent entraîner des erreurs de plusieurs centaines d' « r. » pour un écart de quelques secondes. Il en va de même pour une variation passagère du débit.

c) Les exigences d'une « balistique énergétique » très précise (chute à 50 % en quelques mm.) entraînent une délimitation très stricte du champ, une orientation très étudiée du faisceau, un maintien parfait des rapports faisceau-lésion pendant l'irradiation. Ces conditions sont encore plus difficilement réalisées dans les applications intracavitaires.

Ces divers facteurs et ceux mentionnés précédemment nous semblent expliquer le pourcentage de « non-stérilisation » pour des tumeurs de petit volume qui constituent cependant l'indication la plus favorable de la rœntgenthérapie, de la curiethérapie et de toutes les thérapeutiques.

6° Nous avons exposé plus haut notre point de vue sur la question des lésions déjà traitées par les radiations, des applications avec champs multiples juxtaposés, des limites de la tolérance cutanée et des facteurs de nécrose.

Toutes ces considérations ne sont valables que pour les applications à dose unique, à 2 cm. de distance focale, avec filtration de 0,2 Al.

De nombreuses statistiques, avec un pourcentage appréciable de guérisons, ont été publiées avec des distances focales de 3 à 5 cm. et des traitements fractionnés et étalés.

Nous avons nous aussi obtenu un plus grand pourcentage de guérisons avec des cicatrices parfaites en utilisant un rayonnement filtré et des doses fractionnées. Mais, dans l'ensemble, les malades traités par la dose massive unique présentaient, trois ans après l'application, des cicatrices satisfaisantes et comparables, d'ailleurs, à celles obtenues par les procédés habituels de rœntgenthérapie ou par la curiethérapie.

Il ne semble pas que des arguments convaincants aient été fournis en faveur du traitement des nævo-carcinomes (biopsie souvent absente, fréquence des nécroses douloureuses et durables pour des doses de 20.000 à 30.000 r.). Une telle évolution enlève à ce procédé ses valeurs électives et le met au rang des procédés caustiques (électrocoagulation) qu'il ne paraît pas surpasser.

Les indications de la radiothérapie de contact en cancérologie cutanée sont forcément très limitées, puisqu'elle ne s'adresse qu'à des lésions petites, de faible surface (4 cm² environ) et de faible épaisseur (1 cm. environ), petites lésions, qui sont les plus faciles à traiter par tous les procédés habituellement employés.

Les cancers des lèvres, s'ils sont de faible surface et peu épais, constituent une indication très intéressante, ainsi que certaines lésions des paupières, de l'angle de l'œil, du nez et du pavillon de l'oreille. Il en est de même de certains cancers de la langue et du plancher buccal, mais les conditions requises pour une application correcte sont assez rarement réalisées (lésion petite, peu épaisse, de siège antérieur, d'accès commode) en sorte que la contacthérapie ne peut être utilisée que d'une manière assez exceptionnelle.

C'est pour des affections cutanées bénignes telles que angiomes tubéreux, verrues, chéloïdes, kératoses séniles que la contacthérapie nous est apparue comme particulièrement séduisante, non pas tant par la supériorité de ses résultats que par la commodité de son emploi, lorsque, dans un service hospitalier encombré, il s'agit de traiter rapidement de très nombreux malades.

C'est surtout pour ces raisons de commodité, dans des cas bien définis, que nous pensons que la contacthérapie prendra sa place, très limitée d'ailleurs, en radiothérapie cutanée.

RÉFÉRENCES

N.-B. — Le livre « Die Nahbestrahlung », de CHAOUL (Leipzig, G. Thieme, 1944), comporte une bibliographie très complète.

Voici les plus importantes des nombreuses publications que l'on peut consulter jusqu'en 1946.

BAAKE : *5e Congrès Intern. Radiol. Chicago*, 1937.
BACLESSE - ENNUYER - DOLLFUS : *Soc. d'Ophtalmologie*, janv. 1945.
BAENSCH-FINSTERBUCH : *Strahlenther.*, 33, 1929, p. 399.
BELOT : *J. de Radiol.*, 1925, p. 327.
— *Ibid.*, juil. 1931.
BELOT-BOUCHACOURT : *Bull. Soc. Electroradiol. méd. France*, 27, 1939, p. 380.
BELOT : in *Le traitement du Cancer de la peau*, 1943.
BIANCANI : *Rev. de Physiothérapie*, 13, 1937, p. 108.
BODE : *Med. Welt.*, 1938, p. 235.
BODE-KLIEGEL : *Strahlenther.*, 66, 1939, p. 96.
BODE : *Strahlenther.*, 67, 1940, p. 603.
BOLLINI : *Arch. di Radioter. e. Biol.*, 3, 1936, p. 81.
BORGGREVE : *Ndld. Tchr. Geneesk.*, 1941, p. 2608.
BRAESTRUP-BLATZ : *Radiology*, 35, 1940, p. 198.
BRAESTRUP-BIERMANN : *Amer. J. Roentgenol.*, 45, 1941, p. 461.
BRAUN : *Klin. Mbl. Augenhk.*, 101, 1938, p. 557.
BRODERSEN : *Med. Klin.*, 11, 1940, p. 1015.
BROMLAY : *5e Congrès Intern. Radiol. Chicago*, 1937.
— *Radiology*, 31, 1938, p. 547.
— *Brit. J. Radiol.*, 11, 1938, p. 289.
BULLO : *Radiol. Med.*, 24, 1937, p. 602.
— *Strahlenther.*, 65, 1939, p. 353.
BUTIKOFER : *radiol. Clin.*, janv. 1946, p. 57
CALVET-MARQUÈS : *Soc. de Chir. de Toulouse*, 29 oct. 1943.
— *J. de Radiol.*, 26, 1944, p. 55.
CARDILLO : *Radiol. Med.*, 23, 1936, p. 336.
— *Amer. J. Roentgenol.*, 37, 1937, p. 280.
CASATI-CAFISSI : *Radiol. e Fisica Med.*, 3, 1937, p. 81.
CHAOUL-ADAM : *Strahlenther.*, 48, 1933, p. 31.
CHAOUL : *4e Congrès Intern. Radiol.*, 2, 1934, p. 348.
— *Munch. med. Wschr.*, 1, 1934, p. 235.

— *Strahlenther.*, 49, 1934, p. 718.
— *Ibid.*, 50, 1934, p. 446.
— *Ibid.*, 52, 1935, p. 221.
— *Ibid.*, 53, 1935, p. 202.
— *Proc. Soc. Med. Lond.*, 29, 1936, p. 791.
— *Dtsch. med. Wschr.*, 37, 1936, p. 1494.
CHAOUL-ADAM : *Strahlenther.*, 56, 1936, p. 40.
CHAOUL : *Krebsen. Mschr. Krebsbekpf.*, 5, 1937, p. 65.
— *Fschr. Röntgenstr.*, 56, 1937, pp. 171, 174 et 181.
CHAOUL : *Strahlenther.*, 58, 1937, p. 611.
— *Ibid.*, 59, 1937, p. 533.
CHAOUL-GREINEDER-ŒSER : *Strahlenther.*, 60, 1937, p. 239.
CHAOUL : *Med. Welt.*, 1938, p. 225.
— *Strahlenther.*, 62, 1938, p. 497.
— *Ibid.*, 66, 1939, p. 73.
CHAOUL-SCHATTER-WASCHSMANN : *Strahlenther.*, 69, 1941. p. 231.
CHAOUL-GREINEDER : *Strahlenther.*, 73, 1943, p. 627.
CHAOUL : *Die Nahbestrahlung.* Leipzig, G. Thieme, 1944.
COSTE : *Congrès de Lyon*, 26 juill.-1er août 1926.
— *Archiv. Elec. Med.*, 518, juil. 1926.
— *Science. Med. Pratique*, 14, 15 juil. 1932, p. 669.
COTTENOT-LIQUIER : *Soc. Electroradiol. méd. France*, 14 déc. 1943.
— *Ann. Dermatol. et Syphil.*, 3-4, 1944, p. 74.
— *Soc. franç. Derm. et Syphil.*, 10 fév. 1944.
COTTENOT : *Rev. Méd. franç.*, 25, 1944, p. 182.
COTTENOT-CHÉRIGIÉ : *Soc. Electroradiol. méd. France*, 9 mai 1944.
COTTENOT-LIQUIER : *J. de Radiol.*, 26, 1944, p. 81.
CZUNFT-GAAL : *Strahlenther.*, 54, 1935, p. 616.
DENIER : *Archiv. Elec. Méd.*, 46, 1938, p. 273.
— *Centre médical*, janv. 1939.
— *Bull. Soc. Electroradiol. méd. France*, 27, 1939, p. 40.
DIETRICH : *4e Congrès Intern. Radiol.*, 2, 1934, p. 310.
DOBROVSKAÏA-ZAVADSKAÏA et ENNUYER (A.) : *C. R. Soc. de Biol.*, fév. 1945, p. 152.
DORFFEL : *Med. Klin.*, 11, 1940, p. 823.
EBBEHOJ : *Strahlenther.*, 57, 1936, p. 661.
ELLER : *Tumors of the skin*, 1939.
ENGLMANN : *Fschr. Röntgenstr.*, 56, 1937, p. 113 (Kong. H.).
ERNST, FRIK et OTT : *Strahlenther.*, 52, 1935, p. 389.
FLOOD-SMITHERS : *Brit. J. Radiol.*, 12, 1939, p. 462.
FRANK (A.) : *Fschr. Röntgenstr.*, 54, 1936, p. 530.
— *Fschr. Röntgenstr.*, 56, 1937, p. 174.
— *Strahlenther.*, 58, 1937, p. 618.
— *Ibid.*, 62, 1938, p. 696.
— *Wien. Klin. Wschr.*, 1, 1941, p. 365.
FRANKE : *Fschr. Röntgenstr.*, 53, 1936, p. 206.
FRILLEY-DAUVILLIERS : *Soc. Electroradiol. méd. France*, 8 fév. 1944.
— *J. de Radiol.*, 26, 1944, p. 82.
GASSMANN : *Bull. Soc. Electroradiol. méd. France*, 26, 1938, p. 534.
— *Strasbourg médical*, 41, 5 fév. 1939.
GERSHON-COHEN : *Amer. J. Roentgenol.*, 45, 1941, p. 600.
GIORGIO (DE) et PALATINI : *Nota. I. Valsalva*, 17, 1941, p. 27.
GIRAUDEAU (R.) : *Bull. Soc. franç. Derm.*, 48, 1941, p. 183.
GOIN, GROSSAN et JELLEN : *Radiology*, 36, 1940, p. 583.
GREINEDER-NEUMANN : *Strahlenther.*, 66, 1939, p. 89.
GREINEDER-SCHATTER : *Strahlenther.*, 73, 1943, p. 578.
GROS (CH.) : *Thèse Montpellier*, 1943.
— *J. de Chirurgie*, 60, 1944, p. 130.
— *J. de Radiol.*, 26, 1944, p. 31.
— *Presse méd.*, 18 nov. 1944, p. 275.
— *Soc. des Sc. méd. Montpellier et Languedoc*, juin 1945.
— *Presse méd.*, 28 juil. 1945, p. 411.
GUNSETT, FAJBISIWICZ et HAESSLER : *Bul. Soc. El. Rad. Méd de Fr.*, 261, 1939, p. 522.
HALTER (K.) : *Strahlenther.*, 71, 1942, p. 102.
— *Ibid.*, 73, 1943, p. 619.
HASCHE-HUCKE : *Strahlenther.*, 70, 1941, p. 678.
HASCHE (E.) : *Strahlenther.*, 71, 1942, p. 507.
HENKEL : *Strahlenther.*, 66, 1939, p. 108.
HENSCHKE : *Strahlenther.*, 68, 1940, p. 90.
HODGES, SNEAD et BERGER : *Radiology*, 36, 1941, p. 700.
HOED (DEN) : *Acta Radiol.*, 19, 1938, p. 239.
HOEDE (K.) : *Strahlenther.*, 72, 1942, p. 140.
HOLTHUSEN : *Fschr. Röntgenstr.*, 56, 1937, p. 112 (Kong. H.).
— *Amer. J. Roentgenol.*, 40, 1938, p. 497.
HOWES-BERNSTEIN : *Radiology*, 37, 1941, p. 468.
HRABOVSZKY : *Strahlenther.*, 62, 1938, p. 691.
— *Ibid.*, 66, 1939, p. 119.
HUSZAR : *Fschr. Röntgenstr.*, 54, 1936, p. 96.
JACOB (P.) : *Revue Méd. de Nancy*, 15 oct. 1943, p. 165.
— *Soc. de Méd. de Nancy*, 27 juin 1945.
— *Presse méd.*, 6 oct. 1945, p. 538.
JOHN (F.) : *Strahlenther.*, 66, 1939, p. 132.
KARSTEN : *Arch. Electr. médicale*, 46, 1938, p. 208.
KAUTZKY : *Strahlenther.*, 65, 1939, p. 344.
KAUTZKY (A.). : *Strahlenther.*, 69, 1941, p. 423.
KINDLER (E.). : *Strahlenther.*, 72, 1943, p. 643.
KNIERER : *Röntgen-Praxis*, 9, 1937, p. 27.
— *Strahlenther.*, 66, 1939, p. 143.
KOLLER-SMITHERS : *Brit. J. Rad.*, mars 1946, p. 89.
LABORDE (S.) : *Bull. du Cancer*, 29, 1940, n° 1.
LAMERTON : *Brit. J. Radiol.*, 13, 1940, p. 136.
LARRU (E.) : *Roentgenterapia por contacto*, Madrid, 1943.
LAVEDAN (J.) : *Paris médical*, 25, 1945, p. 269.
LIEBMANN : *Strahlenther.*, 53, 1935, p. 217.
— *Klin. wschr.*, 21, 1942, p. 168.
LOISEAU (A. N.) : *Soc. franç. d'Electrol. et de Rad.*, 5 mars 1944.
LUDIN (M.) : *Schweiz med. Wschr.*, 11, 1942.
MALLET (L.) : *Soc. Electroradiol, méd. France*, 14 déc. 1943.
— *J. de Radiol.*, 26, 1944, p. 9.
— *Ibid.*, 26, 1944, p. 83.
— *Presse méd.*, 19 fév. 1944, p. 57.
MARKOVITS : *Fschr. Röntgenstr.*, 54, 1936, p. 96.
— *Bull. Soc. Electroradiol. méd. France*, 27, 1939, p. 331.
MARTIUS-WITTE : *Strahlenther.*, 69, 1941, p. 29.
MAYNEORD : *Brit. Journ. Radiol.*, 9, 1936, p. 215.
— *Strahlenther.*, 56, 1936, p. 660.
MELCHART : *Fschr. Röntgenstr.*, 51, 1935, p. 625.
— *Fschr. Röntgenstr.*, 56, 1937, p. 172.
— *Strahlenther.*, 58, 1937, p. 614.
MENGIS : *Schweiz. med. Wschr.*, 1, 1941, p. 624.
MEREDITH : *Brit. J. Radiol.*, 13, 1940, p. 320.
MERIO : *Fschr. Röntgenstr.*, 54, 1936, p. 531.
— *Fschr. Röntgenstr.*, 56, 1937, p. 174.
—.*Strahlenther.*, 58, 1937, p. 623.
MESNIL DE ROCHEMONT (DU) : *Strahlenther.*, 60, 1937, p. 120.
MEYNARD (J.) : *J. de Méd. de Bordeaux et du S.-O.*, août 1945, p. 399.
MIESCHER : *Radiologica clin.*, 10, 1941, p. 166.
MOORE : *Amer. J. Roentgenol.*, 36, 1936, p. 969.
MORISON, HUGO et MAYNEORD : *Brit. Med. J.*, 3903, 1935, p. 783.
MORISON : *Brit. Med. J.*, 1, 1936, p. 436.
— *Proc. Soc. Med. Lond.*, 29, 1936, p. 791.
MORISON-ADAMS : *Med. Welt.*, 1938, p. 231.
NEUMANN : *Srahlenther.*, 68, 1940, p. 509.
OESER (H.) : *Strahlenther.*, 70, 1941, p. 646.
— *Ibid.*, 71, 1942, p. 61.
OTT : *Fschr. Röntgenstr.*, 56, 1937, p. 116 (Kong. H.).
— *Strahlenther.*, 59, 1937, p. 189.
PALMIERI : *Radiol. e Fisica*, 3, 1936, p. 77.
— *Strahlenther.*, 62, 1938, p. 701.
PENDERGRAS : *5e Congrès Intern. Radiol. Chicago*, 1937.
PENDERGRAS, HODES et GARRAHAN : *Radiology*, 32, 1939, p. 142.

PERUSSIA : *5e Congrès Intern. Radiol. Chicago*, 1937.
— *Radiol. Med.*, 24, 1937, p. 754.
— *Med. Welt.*, 1938, p. 234.
— *Strahlenther.*, 65, 1939, p. 67.
— *Radiol. Med.*, 27, 1940, p. 861.
PLAATS (VAN DER) : *Le trait. des Ep. cut. par « Rœntgencaustique »*, 1938.
— *Strahlenther.*, 61, 1938, p. 84.
— *Ibid.*, 62, 1938, p. 680.
— *Brit. J. Radiol.*, 12, 1939, p. 353.
— *J. belge de Radiol.*, 28, 1939, p. 319.
PONTHUS-ROCHER : *Lyon médical*, 41, 1939, p. 397.
QUASTLER : *Strahlenther.*, 59, 1937, p. 182.
QUIMBY-FOCHT : *Amer. J. Roentgenol.*, 50, 1943, p. 653.
REINHARD-GOODALL : *Radiology*, 30, 1938, p. 221.
REISNER : *Dtsch. med. Wschr.*, 1, 1939, p. 825.
— *Strahlenther.*, 67, 1940, p. 584.
RENAUX : *Arch. hospit.*, 15, 1941.
— *J. de Radiol.*, 25, 1942, p. 158.
ROFFO-GIUDICE (DEL) : *Bol. In. Med. exp. Canc. B.-Air*, 13, 1936, p. 455.
ROFFO (A. H.) et ROFFO (A. E.) : *Bol. Ind. Med. exp. Canc. B.-Air.*, 13, 1936, p. 473.
ROFFO : *Bol. In. Med. exp. Canc. B.-Air.*, 14, 1937, p. 33.
— *Ibid.*, 14, 1937, p. 287.
— *Ibid.*, 14, 1937, p. 401.
ROFFO-GIUDICE (DEL) : *Med. Welt.*, 1938, p. 237.
ROFFO : *Strahlenther.*, 62, 1938, p. 363.
ROFFO-IACAPPRARO : *Bol. In. Med. exp. Canc. B.-Air.*, 16, 1939, p. 115.
SCHAEFER-WITTE : *Strahlenther.*, 31, 1929, p. 415.
— *Ibid.*, 33, 1929, p. 578.
— *Ibid.*, 44, 1932, p. 283.
— *Ibid.*, 49, 1934, p, 298.
— *Ibid.*, 49, 1934, p. 720.
— *Ibid.*, 50, 1934, p. 579.
SCHAEFER (F.). : *Strahlenther.*, 68, 1940, p. 518.
SCHAEFER (W.) : *Strahlenther.*, 69, 1941, p. 167.
SCHATTER (T.) : *Strahlenther.*, 73, 1943, p. 591.
SCHMIEMANN (R.) : *Strahlenther.*, 70, 1941, p. 71.
SCHNEIDER : *Zbl. Chir.*, 1941, p. 1519.
SCHREUS : *Strahlenther.*, 67, 1940, p. 39.
SMITHERS (D. W.) : *Amer. J. Roentgenol.*, 51, 1944, p. 730.
SPIETHOFF-BERGER : *Derm. Wschr.*, 1, 1936, p. 757.
STRAUSS : *Fschr. Röntgenstr.*, 53, 1936, p. 207.
— *Strahlenther.*, 55, 1936, p. 537.
TEMELIESCU : *Spital.* (Roum.), 58, 1938, p. 522.
UNGERER : *Med. Klin.*, 1, 1941, p. 188.
VOLAVSEK (W.) : *Strahlenther.*, 72, 1943, p. 665.
WACHSMANN : *Strahlenther.*, 70, 1941, p. 653.
WEBSTER : *Brit. J. Radiol.*, 11, 1938, p. 108.
WEISSANGE (W.) : *Röntgen-Praxis*, 1943, p. 33.
WENDLBERGER : *Münch. med. Wschr.*, 1, 1938, p. 478.
— *Strahlenther.*, 67, 1940, p. 51.
— *Wien. Klin. Wschr.*, 1, 1941, p. 63.
— *Klin. Wschr.*, 21, 1942, p. 579.
WIDMANN : *Amer. J. Roentgenol.*, 45, 1941, p. 382.
ZDANSKY-KONRAD : *Wien. Klin. Wschr.*, 1, 1941, p. 476.
ZDANSKY (E.) : *Strahlenther.*, 72, 1942, p. 114.
ZIMMER : *Strahlenther.*, 44, 1932, p. 797.
— *Fschr. Röntgenstr.*, 58, 1938, p. 107.
— *Strahlenther.*, 62, 1938, p. 731.
— *Ibid.*, 64, 1939, p. 348.

QUATRIÈME RAPPORT

LA RADIOTHÉRAPIE DE CONTACT DES CANCERS DU RECTUM [1]

Par PAUL LAMARQUE et CHARLES GROS (Montpellier).

Nous considérons le rectum non pas dans le sens anatomique pur, mais du point de vue de l'accessibilité des lésions, c'est-à-dire depuis l'anus jusqu'à une quinzaine de centimètres; il comprend donc, outre le canal anal, l'ampoule rectale et la fin du sigmoïde.

Quant au néoplasme, nous envisageons uniquement l'épithélioma cylindrique, typique ou atypique.

Apparaissant autour de la cinquième décade de la vie, un tel cancer n'est pas rare puisque, par son siège, il constitue plus de 80 % des cancers intestinaux, et que, par sa variété, il représente plus de 80 % des tumeurs malignes de cette région.

La chirurgie guérit un tel carcinome; mais l'exérèse, quelle que soit sa modalité, reste d'une part une opération « difficile, grave, décevante » (J. QUÉNU), et d'autre part ne s'adresse pas à tous les malades. La moyenne des statistiques démontre que, parmi les cancéreux du rectum, la moitié environ échappe à la cure radicale : lésions non extirpables, mauvais état général, refus de l'intervention. La physiothérapie a donc le devoir de chercher le traitement d'une telle affection.

Son évolution naturelle très capricieuse dans sa durée et ses complications, le recul de plusieurs années exigé pour faire la preuve de sa guérison, les difficultés d'un traitement, expliquent pourquoi cette maladie présente, plus que toute autre, dans l'histoire de sa thérapeutique, des progrès alternant avec des reculs, des enthousiasmes suivis de déceptions.

Quelques premiers essais malheureux risquent de faire abandonner une technique intéressante et, inversement, quelques coïncidences peuvent faire croire à un heureux effet de la technique utilisée, alors qu'il n'y a qu'une évolution complaisante de la maladie. C'est ce qui explique pourquoi des maîtres de la chirurgie abdominale tels que REVERDIN, M. HARTMANN, déçus quelquefois par l'exérèse de la tumeur, allaient certains jours, au début de ce siècle, jusqu'à dire que l'anus palliatif était encore la meilleure opération.

De même, lorsque les radiations firent leur apparition, quelque publication prématurée sans doute fit écrire, par certains chirurgiens : « Le cancer du rectum relève de la physiothérapie », alors que, ces dernières années, GAUDUCHEAU, résumant l'opinion de la majorité des physiothérapeutes, écrit : « Tout cancer du rectum opérable doit être confié sans retard au chirurgien. »

Cette question avait été étudiée lors du Congrès de Chirurgie, en octobre 1925; les résultats n'étaient pas encourageants et peu à peu le cancer du rectum, opérable ou non, fut abandonné par la presque totalité des radiologistes. Cependant, dès 1927, G. ROUSSY, S. LABORDE, F. BERTILLON, ne perdaient pas toute espérance puisqu'ils écrivaient à ce sujet : « Ce qu'il faut tenter à l'heure actuelle, c'est d'améliorer les techniques et ne pas se laisser arrêter par le dogme de la radiorésistance des épithéliomas cylindriques. Sans doute, les éléments néoplasiques des revêtements cylindriques sont plus difficiles à attaquer par les rayonnements que les épithéliums de revêtements malpighiens. Mais l'insuffisance des résultats obtenus jusqu'ici tient en grande partie, pour nous, aux difficultés d'ordre technique qui semblent pouvoir être résolues un jour. »

L'utilisation de la rœntgenthérapie endo-rectale confirme ces espérances. Les succès de CHAOUL, dont un certain nombre remonte à plus de cinq ans, ainsi que nos résultats, nous font rejeter d'une part la radiorésistance de l'épithélioma cylindrique du rectum, et d'autre part nous font espérer sa radiocurabilité.

Faisons un bilan des méthodes physiothérapiques anciennes, et ensuite nous aborderons la radiothérapie endo-rectale :

I. — *MÉTHODES PHYSIOTHERAPIQUES ANCIENNES*

Nous ne parlons pas de l'électro-chirurgie qui ne représente qu'une modalité de l'exérèse, mais uniquement de l'irradiation par radium, que celui-ci soit placé à même la tumeur ou à distance, et de la rœntgenthérapie transcutanée à 200 kV.

A. — CURIETHÉRAPIE INTRA-TUMORALE

La mise en place des éléments radifères peut se faire par voie naturelle ou par voie chirurgicale. La création d'un anus iliaque définitif est souvent nécessaire. Cette dérivation a pour but de désinfecter la tumeur, de la mettre au repos, de faciliter la mise en place et la contention du radium.

a) *Par voie naturelle.* — Cette curiethérapie endo-cavitaire utilise soit l'introduction des tubes de 5 à 10 mgr. de radium, soit l'implantation des aiguilles au niveau du néoplasme. Quels sont les résultats ? LACASSAGNE écrit, en 1932, que l'emploi de cette radiumthérapie n'a pas donné de bénéfice objectif et l'aiguillage a été abandonné. BÉRARD et CHALIER déclarent que le radium n'a guère augmenté la survie des malades qui ont eu un anus.

Difficile, douloureuse, décevante, cette technique fut peu à peu abandonnée.

Un grand nombre de procédés ont été essayés pour vaincre les difficultés de la mise en place

[1] Rapport au IVe Congrès des Médecins électroradiologistes de Langue française (Paris, 9 au 12 octobre 1946).

correcte et de maintien du radium; mais le rectum, organe contractile, irrité par la tumeur et le dispositif radifère, avale ou rejette ce dispositif. Le volume tumoral ne reçoit pas une dose homogène, excessive en certains points, insuffisante en d'autres; les récidives seront aussi fréquentes que les radionécroses.

La muqueuse saine n'est pas épargnée et sera le siège d'une rectite douloureuse et désespérante.

Souvent appliquée à des cancers inextirpables, c'est-à-dire très étendus, très infectés, ayant dépassé le stade de toute thérapeutique locale, ces techniques furent très souvent suivies d'insuccès.

Cependant, la littérature contient quelques résultats intéressants relatifs à de petits carcinomes : Renaux, Neis, Guibal, Ries, apportent des guérisons apparentes remontant à plusieurs années avec un état local parfait; une exérèse a même été faite chez certains de ces malades et le microscope n'a pas révélé d'éléments néoplasiques.

b) *Par voie chirurgicale.* — Pauchet, Proust, et surtout Neumann et Coryn, tentèrent des associations radium-chirurgicales, mais les complications et les insuccès les firent abandonner.

B. — IRRADIATION TRANSCUTANÉE

Les deux moyens qui ont été les plus utilisés sont la télécuriethérapie et la rœntgenthérapie à 200 kV.

a) *Télécuriethérapie.* — Les radiations γ, émises par quelques grammes de radium filtré, placé à plusieurs dizaines de centimètres, ont une action biologique comparable à celle de la rœntgenthérapie pénétrante utilisant des différences de potentiel de 200 à 600 kv.

b) *Rœntgenthérapie pénétrante.* — En dehors du cancer endo-laryngé, c'est-à-dire d'un cancer de petites dimensions, peu infecté, parfaitement repérable, dans un viscère presque extériorisé, dont l'irradiation peut se faire exactement à l'aide de petits champs avec une énergie en profondeur suffisante et sans danger, la rœntgenthérapie à 200 kV. ne stérilise pas en général à elle seule des épithéliomas profonds, même les baso-cellulaires réputés théoriquement les plus radiosensibles. Il ne faut donc pas s'étonner si un volumineux carcinome, inopérable, adhérent, très infecté, ne peut pas être guéri par la radiothérapie transcutanée.

En résumé, le radium endo-rectal ou le rayonnement transcutané ne sont pas en général adaptés à une irradiation rationnelle du cancer du rectum. Les récidives presque constantes, les fréquentes radionécroses étaient la conséquence : d'une part, d'une mauvaise irradiation, c'est-à-dire énergie insuffisante en certains points de l'épithélioma, ou excessive sur certaines formations saines; d'autre part, de la septicité du milieu qui rend la stérilisation des cellules cancéreuses plus difficile.

La radiorésistance de l'épithélioma cylindrique a été, pour quelques-uns, l'explication des échecs; pour un grand nombre d'auteurs, cette radiorésistance n'était que la conséquence de la différenciation d'un tel épithélioma ou de son pouvoir sécrétoire. Les succès isolés de quelques auteurs que nous avons cités ne suffisaient pas à modifier dans l'ensemble de telles conceptions, et c'est le grand mérite de Chaoul d'avoir montré l'intérêt de l'irradiation rœntgénienne endo-rectale.

II — *RADIOTHÉRAPIE DE CONTACT ENDO-RECTALE*

Le principe qui consiste à porter les rayons X au contact des lésions remonte aux origines même de la découverte de Rœntgen (1895) et de son application à la médecine. Bouchacourt, dans sa thèse, en 1898, nous décrit des tubes pour être introduits dans les cavités naturelles, et, au Congrès des Radiologistes allemands, en 1905, donne, avec Haret, trois observations de cancers (prostate, utérus) traités par radiothérapie endo-cavitaire, au moyen d'un tube spécialement adapté, mais de faible débit.

Bertolotti, en 1907, attirait l'attention sur la possibilité de traiter ainsi les tumeurs de la bouche et du vagin. En 1908 et 1910, Belot réalisait le traitement d'épithéliomas de la langue « à feu nu » avec un tube dont le foyer était à 1 cm. de la lésion; de même, Coolidge présentait, en 1915, au Congrès de la Röntgen Society de Chicago, un tube dit métallique fonctionnant sous 100 kV.; ces deux auteurs faisaient donc de la contacthérapie.

Ensuite, ces techniques à courte distance et à bas voltage tombèrent presque dans l'oubli puisque déjà, en 1927, Gaudducheau, au cours d'une séance de l'Association française du Cancer, disait « qu'il avait eu recours avec succès à la *vieille méthode du feu nu* de M. Belot, dont lui-même montrait à l'instant, devant vous, l'excellence dans toute une série de cas, à condition de la manier elle aussi correctement et à doses suffisantes ».

L'usage de la rœntgenthérapie à même la tumeur semble donc diminuer, c'est au contraire la curiethérapie intra-tumorale qui tend à se généraliser. Faut-il voir la cause dans l'imprécision du dosage de l'énergie radiante des ampoules à rayons X, l'ionométrie n'étant pas encore utilisée systématiquement ? ou bien faut-il en chercher la raison dans l'hypothèse de la sélectivité des radiations des petites longueurs d'ondes ? Le mot de Lord Kelvin s'applique ici parfaitement : « Il vaut mieux un bon instrument de mesure qu'une belle théorie. »

Ajoutons enfin que l'hypothèse de la radiorésistance de l'épithélioma cylindrique n'encourageait pas la rœntgenthérapie du carcinome du rectum.

Ainsi, pendant plusieurs années, la rœntgenthérapie anti-tumorale deviendra surtout transcutanée; on recherchera le faisceau qui possède le meilleur rendement en profondeur; c'est la course vers les hauts voltages, vers les grandes distances foyer-lésion, vers les larges surfaces d'irradiation. Mais les tensions jusqu'à 500 kV., l'éloignement du tube à 1 m., les portes d'entrée de 400 cm^2 ne guérirent pas beaucoup de cancers profonds.

En 1932, Schoeffer et Witte attirèrent l'attention à nouveau sur le bas voltage et la courte distance; Coste utilisa à son tour le « feu nu »; Cardillo-Perussia, Bollini, l'appelèrent « plésio-rœntgenthérapie »; Karsten publia quelques

résultats fragmentaires sur le traitement par « application rapportée des rayons X ».

Cependant, c'est CHAOUL qui, dès 1933, par l'application systématique à un grand nombre de lésions, par l'adaptation de l'appareillage, la publication des succès, consacra cette méthode logique dans son principe, élégante dans son application, féconde en ses résultats.

Ainsi le dogme de la sélectivité des radiations avec les faibles longueurs d'onde, c'est-à-dire la destruction élective des cellules cancéreuses et le respect des formations normales, le dogme de la radiorésistance de l'épithélioma cylindrique, s'annoncent pour être deux hérésies responsables en grande partie du point mort où est restée la radiothérapie du carcinome du rectum.

A. — MÉTHODES ET RÉSULTATS DE CHAOUL (1)

Si l'auteur a cherché, pour des raisons économiques, un produit de remplacement du radium en mettant au point et en développant la radiothérapie de contact, il a entrepris, pour des raisons sociales, la lutte contre le carcinome rectal. « La chirurgie de l'abdomen a atteint un tel développement que peu de progrès sont à attendre, écrit-il; elle est souvent impuissante dans le cancer du rectum. Et pourtant un grand nombre de ces malheureux (56 % de nos malades) se trouvent dans l'âge où la conservation de la vie et de l'aptitude au travail, même réduite, est de l'intérêt social le plus grand. » Il utilise la radiothérapie de contact soit seule par voie anale, soit par voie chirurgicale.

a) *Méthode radio-chirurgicale.* — Les premiers essais remontent à dix ans et, à ce moment-là, le temps chirurgical préalable était presque systématique. Après avoir dérivé les matières, la mise à nu de la tumeur était obtenue par la résection du sacrum. Les irradiations se faisaient ainsi directement sur la tumeur. Lorsque la tumeur avait disparu et que la cicatrisation était terminée, la continuité intestinale pouvait être rétablie par suppression de l'anus artificiel. Mais si les résultats éloignés restent très intéressants, de nombreux incidents opératoires ont obligé CHAOUL à chercher, même pour les carcinomes étendus, une autre technique.

b) *Méthode par voie anale.* — L'auteur utilise un tube à fenêtre latérale et une anode en pointe.

Le premier tube, à anode en biais, a son rayonnement qui permet d'aborder le cancer rectal perpendiculairement. Il est utilisé surtout pour les tumeurs bourgeonnantes, irrégulières, qu'il nivelle; son diamètre est de 30 mm.

L'anode en pointe peut s'insinuer en partie dans les cancers sténosants, le rayonnement s'étale circulairement autour du foyer et, sur la tumeur, il irradie en longueur 2,5 cm. Le diamètre de ce tube est de 22 mm.

Quelques localisateurs, en calotte, avec des fenêtres variables, s'adaptent à la diversité des bourgeons à la première irradiation et au cours du traitement. Le tube est gradué, afin de se repérer par rapport à l'anus et d'éviter les chevauchements des champs. Un système optique et une soufflerie facilitent, comme dans un rectoscope, la mise en place des surfaces à irradier.

c) *Fractionnement de la dose.* — Il est le même que celui appliqué en général par l'auteur à la R. T. C. Si, en radiothérapie profonde transcutanée, l'Ecole allemande a essayé, sur de nombreux cas, la dose forte unique, en radiothérapie

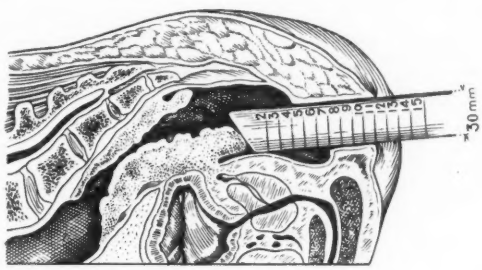

FIG. 1. — Tube à fenêtre latérale (CHAOUL, *loc. cit.*).

superficielle elle a adopté d'emblée un fractionnement de la dose et semble s'y maintenir.

CHAOUL fait des doses quotidiennes de 500 r. en général, mais modifie cette dose entre 400 et 800 r., selon les cancers.

Après deux semaines d'un tel traitement, le malade a reçu 6.000 r. environ et les irradiations sont alors interrompues pendant six à huit jours. Cette interruption permet de suivre l'affaissement de la tumeur et aux tissus sains de se restaurer.

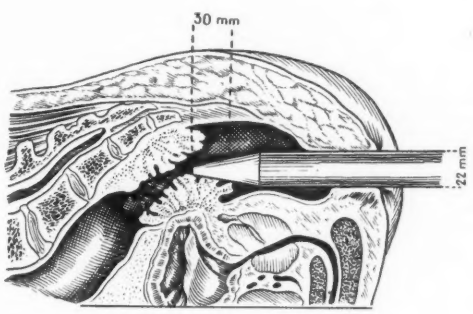

FIG. 2. — Anode en pointe (CHAOUL, *loc. cit.*).

Ensuite, la première série d'irradiation est recommencée de la même façon et avec le même arrêt après deux semaines. Une troisième série est commencée si cela est nécessaire, c'est-à-dire s'il persiste encore une partie néoplasique.

Les doses totales sont de 10.000 à 25.000 r.

d) *Réactions locales et générales.* — Dans la méthode par voie anale, le malade ne reste pas au lit. Le syndrome de rectite, plus ou moins violent, apparaît à la fin de la deuxième série. L'état général peut être troublé si la dose totale est élevée, perte de poids, troubles divers (somnolence, phases de confusion et d'excitation),

(1) Résumé de l'article de CHAOUL et T. SCHATTER : Radiothérapie de contact du cancer du rectum. *Strahlentherapie*, 10 oct. 1943, p. 543.

aménorrhée passagère, constipation souvent opiniâtre.

Ces modifications de l'état général sont dues à la désintégration de la tumeur, qui libère des albumines toxiques. Un traitement anti-algique est le seul envisagé par l'auteur.

e) *Complications.* — Seules les perforations sont à envisager; elles sont dues à une infiltration du cancer en voie de disparition.

f) *Traitement ultérieur : opération plastique.* — Si la voie naturelle a été seule utilisée, il n'y a pas de traitement complémentaire en dehors quelquefois de la dilatation d'un rétrécissement cicatriciel.

Si l'irradiation s'est faite par voie chirurgicale sacrée, il faut souvent réséquer le segment antérieurement malade, sclérosé et ensuite rétablir la continuité intestinale. Interventions qui ne sont pas sans danger. Une guérison primaire exige les conditions suivantes :

1° La rectoscopie ne montre plus aucune lésion cancéreuse.

2° Le toucher rectal ne montre pas d'induration due à la tumeur.

3° Les biopsies dans les régions suspectes restent négatives; le poids du malade reste stationnaire.

g) *Résultats.* — Au 31 mars 1943, le nombre de malades examinés en vue d'un traitement radiothérapique était de 206; 25 présentaient soit des métastases, soit une cachexie qui rendaient tout traitement inutile (11,6 %).

42 sont en cours d'irradiation.

36 rechutes après opération d'exérèse ou rœntgenthérapie profonde.

Il reste donc 104 cancéreux du rectum qui ont été irradiés complètement et qui permettent de juger cette thérapeutique :

Cas désespérés	11
Inopérables (dont 2 cancers du sigmoïde).	80
A la limite d'opérabilité (dont 1 cancer du sigmoïde).	9
Opérables	4

1° Méthode radio-chirurgicale :

38 (dont les 3 cancers sigmoïdes).
↓
5 morts intercurrentes.
↓

Guéris : 16 (dont 4 cas à la limite d'opérabilité).	non guéris : 17 (dont 6 cas désespérés).

Les 5 malades morts après leur traitement (Chaoul ne précise pas la cause des décès) n'étaient plus atteints macroscopiquement et microscopiquement de leur cancer.

Parmi les 17 non guéris, presque tous sont morts la première année, et la moitié avait des métastases éloignées qui étaient passées inaperçues au moment du traitement. Ces malades étaient en majorité en très mauvais état et inopérables.

Parmi les 16 guéris (guérison primaire, 12 n'étaient pas opérables, 4 à la limite d'opérabilité), 15 ont une guérison durable, un seul fut atteint quatre ans après d'une rechute et de métastases éloignées. La durée apparente est :

1 : 10 ans.
1 : 8 ans.
4 : 7 ans.
1 : 6 ans.
3 : plus de cinq ans.
5 : plus de 4 ans.

2° Méthode par voie anale (66 malades) :

Cette technique est de plus en plus utilisée par rapport à la précédente. Sur ces 66 malades qui ont été irradiés par voie endo-cavitaire, et non par voie externe après résection du sacrum, 30 ont eu auparavant un anus artificiel soit pour éviter un iléus sur une sténose déjà avancée, soit pour atteindre la tumeur par son pôle supérieur en passant par l'orifice opératoire :

Malades irradiés : 66.
↓
Morts intercurrentes : 5.
↓

Guérisons primaires : 46 (dont les 4 cas opérables et les 5 cas limites).	*Non guéris* : 15 (dont 5 cas désespérés).

Les malades morts par maladie intercurrente (l'auteur ne précise pas les causes) ne présentaient pas, après analyse des pièces prélevées, de signe de cancer.

Les 15 non guéris sont morts au cours du traitement ou de la première année.

Les temps d'observation sont :

17	malades observés	jusqu'à 2 ans.	
18	»	de 2 ans	à 4 ans.
17	»	de 4 »	à 6 »
5	»	de 6 »	à 8 »
2	»	plus de 8 ans.	

Au total, sur 104 malades :

10 morts après traitements, sans signe de cancer.

Guérisons primaires :

4	malades :	plus de 5 ans.	
5	»	»	de 4 »
9	»	»	de 3 »
9	»	»	de 2 »
17	»	moins de 2 »	

Et Chaoul conclut :

1° Une grande partie des cancers inopérables peuvent être guéris par radiothérapie à courte distance.

2° Il serait absurde de ne traiter que les inopérables. Les opérables pourraient bénéficier de cette technique qui ne présente pas les risques et les complications de l'opération.

B. — TECHNIQUE MONTPELLIERAINE

Depuis deux ans et demi, nous utilisons la radiothérapie endo-rectale du carcinome. L'appareillage est du modèle Philips, la direction du faisceau est dans l'axe du tube et le diamètre du localisateur est compris entre 30 mm. et 35 mm.

Nous distinguerons d'une part la méthode d'irradiation endo-rectale seule, par voie naturelle, et d'autre part l'irradiation du carcinome du rectum par la radiothérapie associée à d'autres thérapeutiques.

1° Radiothérapie de contact par voie anale seule. — Cette technique est utilisée chaque fois que toute la tumeur peut recevoir ainsi une répartition spatiale rationnelle de l'énergie : cancers non sténosants, laissant passer le tube à rayons X, ou dont la sténose peu serrée ne dépasse pas 2 cm. de long.

a) *Préparation du malade.* — Le radiothérapeute, comme le chirurgien, doit considérer comme indispensables les soins préparatoires de tout traitement du rectum cancéreux. Il faut mettre la lésion, l'organe, l'organisme dans le meilleur état pour faciliter la stérilisation de la tumeur et réduire les complications de l'irradiation. « Si on ne désinfecte pas un rectum, on peut réduire sa septicité. » Quatre jours avant, le malade prend un bactériostatique, tel que la sulfaguanidine (2.275 R. P. ganidan) qui, peu absorbable par la muqueuse digestive, atténue l'infection, facteur de radiorésistance et de radionécrose.

Ensuite le malade prendra, au cours du traitement, un petit lavement à garder, le soir, comprenant une médication bactériostatique telle que le ganidan, une médication trophique aux différentes vitamines A, B, C, D, K, P, et une médication anti-spasmodique ou calmante. Enfin, le malade fera une cure opothérapique à base d'extraits hépatiques.

b) *Les irradiations.* — Chaoul traite l'épithélioma cylindrique d'une façon comparable à celui de l'épithélioma malpiphien : méthode fractionnée de 500 r. par jour. Nous avons adopté au début la même technique que nous appliquons aux cancers cutanés : dose unique ou fortes doses espacées. C'est ainsi que nous avons stérilisé quelques petits carcinomes en une séance de 9.000 r. ou deux ou trois séances, totalisant 20.000 r., avec une cicatrisation parfaite de la paroi se maintenant depuis plus d'un an. Mais, actuellement, nous préférons adopter un fractionnement uniforme : 2.500 r. par séance deux fois par semaine, pendant trois semaines. Après avoir donné ainsi à toute la tumeur 15.000 r., nous attendons une dizaine de jours pour suivre l'affaissement de la tumeur et nous recommençons ensuite, si c'est nécessaire, de la même façon les régions suspectes.

Nous avons eu l'occasion d'obtenir les mêmes heureux résultats avec 5.000 r. par une seule séance hebdomadaire, chez les malades qui, pour des raisons diverses, étaient dans l'obligation de rentrer chez eux. Un tel traitement ambulatoire évite au patient de subir l'atmosphère ingrate d'une clinique, lui permet d'avoir dans sa famille une alimentation substantielle et de continuer ses occupations, ce qui l'empêche de penser à son mal toute la journée.

Les caractéristiques du rayonnement sont les suivantes : 50 kV.; F. P. = 2 cm.; filtration surajoutée de 1 mm. Al; la couche de demi-absorption est de 1 mm. Al; à 1 cm. de profondeur de tissus, le faisceau n'a plus que le tiers de sa valeur.

L'introduction du localisateur avec un mandrin, dont le diamètre est supérieur à 30 mm., reste assez facile et peu douloureuse chez les femmes et les hommes âgés dont la musculature sphinctérienne est plutôt relâchée, tandis que, chez les hommes jeunes ou les patients dont le canal anal est en grande partie occupé par la tumeur, elle nécessite quelquefois une anesthésie épidurale. En général, un suppositoire à la morphine, une demi-heure avant le traitement, permet de supporter l'intromission du localisateur rectal. Le malade est en position génu-pectorale, la plus favorable, comme pour une rectoscopie. Une lampe frontale éclaire les lésions.

Le localisateur rectal est circulaire avec un diamètre de 3 cm. mais on peut imaginer des localisateurs au plomb qui réduisent la lumière pour mieux s'adapter aux variétéss des bourgeons, en particulier pour les bourrelets périphériques. Lorsque la surface muqueuse saine est irrégulière, nous la protégeons contre les rayons X par des cotons séchés imbibés de baryte.

c) *Complications.* — Il ne faut pas s'étonner si le traitement efficace d'une maladie aussi ingrate, tant par sa nature que par sa localisation, ne soit pas indolore, sans risques, sans séquelles. Ces complications sont directement en rapport avec l'importance et le siège des lésions.

Lorsque le cancer n'est ni très infiltrant, ni sténosant, qu'il n'intéresse pas le canal anal, la radiothérapie endo-rectale ne provoque pas de troubles importants.

Certains de nos malades ont grossi au cours du traitement et après; leurs habitudes n'ont pas été changées.

Mais lorsque la tumeur, très infiltrante, ulcérée ou sténosante, exige des doses élevées allant jusqu'à 40.000 r., ou que le sphincter est irradié, plusieurs complications peuvent apparaître.

Les douleurs sont fréquentes. Elles sont consécutives à l'ulcération, à la rectite. Les faux besoins, le ténesme, les algies de la région périnéale peuvent tourmenter le malade pendant plusieurs semaines et il faut recourir, en dehors de la médication déjà indiquée, aux calmants énergiques.

L'hémorragie est la seule complication grave que nous ayons observée quand nous avons commencé à appliquer une telle méthode. Les doses étaient trop caustiques, l'infection n'était pas combattue et nous ne préparions pas le malade. Sept de nos malades ont présenté cet accident dont un est mort. Depuis six mois, nous n'observons plus d'hémorragie importante.

Les perforations de la lumière intestinale dans le péritoine ou les espaces cellulo-graisseux n'ont pas été observées. Mais une fistule recto-vaginale s'est produite deux fois après irradiation intense d'une infiltration néoplasique accentuée de la cloison recto-vaginale. Enfin, après de fortes irradiations sur cancers en virole, une sténose cicatricielle fait place à la sténose néoplasique. Les accidents génito-urinaires sont rares. Quant aux troubles généraux, ils consistent dans une perte de poids, une asthénie, une anxiété; ces anomalies s'accentuent chez les sujets ayant un terrain névropathique.

2° Radiothérapie de contact endo-rectale associée a d'autres thérapeutiques. — La forme

du tube et du faisceau que nous utilisons ne permet pas de s'adapter à toutes les formes tumorales, et il peut y avoir intérêt à réunir plusieurs moyens pour obtenir une irradiation homogène suffisante. Le bistouri, le rayonnement transcutané, la diathermo-coagulation, le radium, peuvent dans certains cas faciliter ou compléter la radiothérapie de contact, telle que nous l'appliquons actuellement avec un tube fonctionnant sous 50 kV, sans fenêtre latérale ou sans anode en pointe.

a) *Chirurgie.* — Lorsque le cancer est trop sténosant, un anus de dérivation s'impose pour éviter les risques d'occlusion au cours du traitement et réduire les réactions douloureuses. Il s'imposera aussi chaque fois que la tumeur, par son développement, sa forme en virole, nécessitera une irradiation complétant la radiothérapie de contact par voie anale.

Fig. 3. — Tube Philips introduit par voie abdominale.

Un grand nombre de cancers inextirpables ne peuvent pas être irradiés d'une façon logique par la seule voie naturelle, avec l'appareillage dont nous disposons actuellement. Et si nous avons construit nous-même un tube dont l'extrémité est réduite, sa vie est trop courte pour envisager son utilisation dans des traitements aussi longs. Les circonstances actuelles ne nous permettent pas encore de disposer d'anode en pointe ou de tube plus étroit.

Ayant admis la radio-sensibilité de l'épithélioma cylindrique du rectum, le problème consiste à apporter à la masse cancéreuse une énergie suffisante et homogène sans trop irradier les tissus sains. Dans ce but, nous créons une nouvelle voie d'accès soit antérieure, soit postérieure.

La voie d'accès antérieure consiste à aboucher le sigmoïde à la peau, sur la ligne médiane, pour irradier le pôle supérieur.

Cette sigmoïdostomie distincte de l'anus iliaque de dérivation nous paraît plus intéressante que l'utilisation de l'ouverture supérieure du segment rectal exclue au cours de la dérivation. L'anus artificiel ne doit pas être trop bas, sinon l'usage d'une poche stercorale est presque impossible; le collet, quelquefois ancien, reste trop serré pour laisser passer le localisateur rectal, et le débridement de l'anneau musculo-fibreux dans une région aussi souillée expose à des complications redoutables; de plus, cette ouverture iliaque reste souvent éloignée du foyer néoplasique.

L'abouchement secondaire du sigmoïde à la ligne médiane se fait dans de bonnes conditions opératoires, le bout inférieur ayant été désinfecté le plus possible; il peut être fait très près du cancer; cette région est éloignée des matières; la dilatation et l'introduction du tube à rayons X se font sans risques.

Nous avons utilisé aussi la voie sacrée, par amputation du coccyx jusqu'à la deuxième pièce du sacrum. L'intestin est ouvert, fixé aux plans superficiels. Cette technique, employée par Chaoul, donne un champ d'ouverture sur les lésions qui permet une irradiation spatiale logique, comparable à celle pratiquée sur la peau. Les tissus sains ne subissent que le traumatisme chirurgical et non le traumatisme rœntgénien, comme dans les associations radium-chirurgicales, telle la méthode de Neumann et Coryn.

Les localisateurs permettent de respecter la tranche de section, de la brèche; aussi, la cicatrisation est plus rapide, les douleurs ne sont pas de règle. La stérilisation de la tumeur peut facilement être étudiée. Une semaine après, la radiothérapie est commencée, dix jours après, le malade peut se lever.

En principe, nous utilisons la brèche sacrée lorsque les lésions ne dépassent pas la troisième vertèbre sacrée, c'est-à-dire s'arrêtent à la charnière, et que le tunnel néoplasique est trop long pour bénéficier d'une seule irradiation à chaque extrémité par anus naturel et par la sigmoïdostomie antérieure.

La position du rétrécissement, non cathétérisable par le rectoscope, est indiquée par radiographie après avoir placé aux extrémités un coton rendu opaque par imbibition de sulfate de baryum.

La voie abdominale et sacrée ont été associées chez un de nos malades. Nous remercions le Pr Georges Roux qui a précisé le protocole opératoire de ces différents temps chirurgicaux.

La chirurgie pourra être utilisée, comme Chaoul l'a fait, pour enlever le bloc fibreux qui succède à l'irradiation et rétablir la continuité intestinale.

Nous avons fait une fois la radiothérapie endorectale pré-opératoire. Cette radiosidération des cellules carcinomateuses, trois jours avant l'exérèse, n'a pas nui à l'amputation (voie périnéale) et les suites ont été normales. Peut-être l'ensemencement opératoire risque ainsi d'être réduit.

b) *Radiothérapie transcutanée.* — Employée systématiquement au début, elle consistait à distribuer une dose de 3.000 r. sur un champ sacré et sur un champ pubien; mais cette irradiation entraînait rapidement une asthénie, une anorexie, un amaigrissement, à tel point que nous avons réduit par la suite ses irradiations. Nous utilisons surtout la radiothérapie à 200 kV. transcutanée complémentaire sur les cancers étendus de l'anus faisant saillie à l'extérieur; le champ a une surface minimum et la dose totale de 4.000 r. environ est fractionnée en 250 r. quotidiens.

c) *Diathermo-coagulation.* — Les bourgeons pédiculés, difficiles à faire disparaître par les rayons X, sont sectionnés à leurs bases au moyen de l'anse diathermique; mais, en dehors de cet usage exceptionnel, nous prescrivons l'usage de la destruction du cancer par la chaleur.

c) *Curiethérapie.* — Nous avons déjà signalé les difficultés de la radiumthérapie endo-rectale seule; mais nous l'associons dans quelques cas, lorsque la brèche sacrée ne pouvant être créée à cause de la position haute de la sténose, celle-ci reste trop étendue pour être irradiée uniquement par ses pôles. Dans le rétrécissement même, nous plaçons un ou deux tubes de 10 mgr. de Ra pendant deux jours, cette curiethérapie étant répétée ainsi quatre fois chaque trois jours. Ces doses correspondent à une intensité de l'ordre de 15.000 r. Les extrémités des tubes à radium doivent rester éloignées de quelques centimètres de la muqueuse saine.

RÉSULTATS IMMÉDIATS

Publier les résultats d'une thérapeutique anticancéreuse avant au moins cinq ans peut paraître inutile, même dangereux, et l'expression « résultats immédiats » semble un non-sens lorsqu'il s'agit du carcinome du rectum.

Mais quand certains de ces malheureux sont abandonnés par le chirurgien; quand CHAOUL apporte des succès éloignés ; quand nous-mêmes avons vu quatre épithéliomas cylindriques, traités en quelques minutes, régresser complètement, et toute cette surface anciennement cancéreuse apparaître quelques mois après normale à nos moyens d'investigation et s'y maintenir depuis un an ; quand l'examen histologique de trois rectums cancéreux inextirpables ne présente plus, dans leur paroi remaniée par le processus fibroïde, de cellules cancéreuses, on ne sera pas étonné si nous n'attendons pas plusieurs années pour conseiller et préciser cette heureuse innovation de la radiothérapie, afin d'en faire profiter les laissés-pour-compte de la chirurgie qui, jusqu'à maintenant, ne bénéficiaient d'aucune physiothérapie efficace et restaient les victimes d'une évolution capricieuse, mais inexorable.

Les tâtonnements que nous avons eus au début sont inévitables. Notre appareillage reste encore rudimentaire. Les circonstances actuelles ne favorisent pas la hardiesse de nos constructeurs pour adopter la forme des tubes aux variétés tumorales.

Si tous les chirurgiens spécialisés dans l'exérèse du rectum cancéreux constatent que leurs résultats sont meilleurs au fur et à mesure que leur expérience s'accroît, il ne peut en être autrement pour les radiothérapeutes dont l'appareillage, la technique, les indications, les thérapeutiques associées feront des progrès.

Nos résultats portent sur le nombre total des cancéreux du rectum examinés du 1er janvier 1944 au 1er mai 1946 ;

Nombre de malades	101
Malades non traités à cause de l'extension locale des lésions (maintenant que nous associons d'autres thérapeutiques à la radiothérapie endo-rectale, un certain nombre de ces malades pourront être irradiés)	21
Malades désespérés (métastases, cachexie, tumeurs ayant envahi la vessie)	24
Refus du traitement	1
Traitement incomplet (maladies intercurrentes, refus de continuer)	5
Malades qui ont bénéficié d'une irradiation rationnelle	50
Lésions extirpables, mais en grande majorité inopérables à cause de l'état général ou du refus catégorique	19
Lésions non extirpables	31
Morts au cours de la cicatrisation (hémorragie, syncope, urémie) ; le microscope n'a pas montré de cellules carcinomateuses en activité dans la paroi; chez l'un deux, de petits ganglions dans le tissus péritumoral contenaient des formations pseudo-glandulaires dont il est difficile de prévoir l'avenir, l'irradiation remontant à peine à deux mois	3
Morts de leur cancer qui a continué à évoluer	3
Guérisons apparentes (bon état général, biopsies négatives (4 de ces malades ont une paroi d'apparence normale et le traitement remonte de 13 à 17 mois)	12
Malades en bonne santé, selon leur dire, mais l'examen local n'a pas été pratiqué parce que ces malades n'ont pas répondu à nos convocations	12
Malades dont la cicatrisation ou le traitement n'est pas terminé	16
Malades sans renseignements récents	4

LE PROBLÈME DES GANGLIONS

La radiosensibilité est une condition nécessaire, mais non suffisante pour traiter une tumeur par les photons. En dehors des éléments cliniques de la lésion primaire, le retentissement ganglionnaire joue un rôle fondamental dans la radiocurabilité.

Quelle est la fréquence, la situation de l'adénopathie ? Peut-elle bénéficier de la radiothérapie ?

Les divergences d'opinions sur la précocité ou la topographie des ganglions cancéreux du rectum montrent les difficultés d'une telle étude, dont nous donnerons ici les conclusions que nous acceptons :

1° La propagation lymphatique la plus précoce, la plus fréquente, aboutit aux ganglions collés contre le rectum, au même niveau que le cancer (DUKES, BUSSEY).

2° Le comportement aux rayons X des ganglions cancérisés est comparable à celui de la tumeur primitive (REGAUD).

3° L'atteinte des ganglions éloignés de la tumeur est en général tardive. C'est la raison pour laquelle un grand nombre de chirurgiens la considèrent comme un « bon cancer ». Est-ce parce que les adéno-carcinomes se développent très souvent sur des tumeurs bénignes (WESTHUES, SCHMIEDEN, LOCKHART-NUMMERY, DUKES, R. BENSAUDE) ? ou bien parce que de tels cancers, rapidement infectés, engendrent une réaction scléreuse qui forme une barrière efficace à l'essaimage néoplasique (DESMAREST)? CHARRIER en voit la raison dans la topographie des relais lymphatiques.

Dans le cancer rectal, nous irradions uniquement la masse tumorale en débordant légèrement,

et nous admettons que les ganglions qui pourraient exister dans le magma cancéreux sont stérilisés comme les autres formations pseudo-glandulaires.

Quant aux malades qui présentent une adénopathie éloignée du carcinome, ils échappent à notre technique actuelle. C'est au dépistage précoce, dont les progrès ne font pas honneur à la médecine, à réduire leur nombre.

Nous aurions aimé trouver des statistiques chirurgicales nombreuses ayant classé les guérisons durables, selon l'existence d'un envahissement ganglionnaire éloigné de la tumeur primitive, en précisant l'importance et la topographie de cette adénopathie suivant les caractères macroscopiques et microscopiques du carinome lui-même.

Nous aurions connu, en dehors d'un grand nombre de renseignements précieux, la probabilité de guérison d'un tel cancer lorsque l'exérèse contient des ganglions éloignés révélés cancéreux par le microscope ?

CONCLUSION

Les résultats de la radiothérapie endo-rectale du cancer seule ou en association sont trop précoces ou trop peu nombreux pour comparer déjà ses possibilités en face de l'exérèse qui a fait ses preuves de guérison. Mais la chirurgie, en dehors de ses risques, de ses déceptions, ne s'adresse pas à tous les malades.

Ces patients, qui ne peuvent ou ne veulent être opérés, pourront bénéficier de la physiothérapie.

Dans quelques années, après un usage étendu et une meilleure adaptation de cette technique jeune, susceptible de progrès, nous verrons décanter les véritables indications.

Actuellement, nous pouvons affirmer son principe, c'est-à-dire la radio-sensibilité de l'épithelium cylindrique du rectum.

L'avenir dira si l'histoire de la radiothérapie d'un tel carcinome sera la même que l'histoire de la chirurgie d'une telle affection; l'exérèse, qui remonte déjà à un siècle, a été considérée pendant de nombreuses années comme inefficace et ses succès comme exceptionnels.

Il peut être hardi, mais non téméraire, de penser que la thérapeutique de l'épithélioma anorectal suivra la même évolution que la thérapeutique de l'épithélioma cervico-utérin.

BIBLIOGRAPHIE

Bensaude (A.) : L'évolution cancéreuse des tumeurs bénignes du rectum. *Thèse de Paris*, 1937.

Bouchacourt : Exploration des organes internes. *Thèse de Paris*, 1898.

Cazal (P.) : *Un nouvel aspect de la médecine tissulaire: les réticulopathies et le système réticulo-hystiocytaire.* Vigot, 1942.

Chalier et Mondor : *Cancer du rectum.* Doin, 1924.

Charrier et Gouzi : Remarques sur les résultats éloignés de 103 ablations de cancers du rectum. *Arch. des Mal. de l'App. dig. et de la Nutr.*, 10 oct. 1938, p. 980.

Chaoul (H.) et Adam : *Strahlentherapie*, 1933, 48, 31.

Chaoul (H.) : *Munch., Med. Wschr.*, 1934, n° 7.

Chaoul (H.) : *Strahlentherapie*, 1934, 49, 718; 1934, 50, 446; 1935, 53, 202.

Chaoul et Greineder : *Strahlentherapie*, 1939, 66, 73.

Chaoul : *Méd. Wosch.*, sept. 1941.

Chaoul et Schatter : *Strahlentherapie*, 1943, 73, 554.

Ducuing : Notes sur 110 cas de cancer du rectum. *Précis de Cancérologie*, Masson, 1932. *Bulletin du Cancer*, n° 1942, p. 138.

Dukes (Cuthbert E.) : Simple tumors of the large intestin and the relation of cancer. *Brit. Journ. Surg.*, 1926, XIII, p. 720.

Berven (Elis) : Radiological treatment of cancer of the rectum. *Acta Radiologica*, 1939, vol. 20, fasc. 4, n° 116, p. 373-390.

Gauducheau : In *Traité d'Electro - Radiothérapie* Delherm et Laquerrière.

Gros (Ch.) : *La radiothérapie de contact.* Editions du C. A. C. de Montpellier, 1943.

Gros (Ch.) : Le carcinome du rectum n'est plus radiorésistant. *Soc. des Sc. méd. de Montpellier*, 5 avril 1945.

Gros (Ch.) et Andreani : *Soc. des Sc. méd. de Montpellier*, 6 juil. 1945.

Lacassagne : Résultats de la radiumthérapie. *Arch. Inst. du Radium*, 1932, vol. II, fasc. 4, p. 577.

Lamarque (P.) et Gros (Ch.) : *Acad. Méd.*, 17 avril 1945.

Lamarque (P.) : *Bases physiques et biologiques de la rœntgenthérapie.* Masson, 1943.

Lamarque (P.), Gros-Lannegrace : *Soc. Gastro-Entérologie*, 9 juil. 1945.

Mathey-Cornat : Traitement physiothérapique du cancer du rectum. *Journ. de Méd. de Bordeaux*, n° 19-20, 1943.

Neis : Cancer du rectum traité par radium. *Arch. hospit.*, n° 10, 1941, mai 1944, p. 141.

Quimby (E.) : In *Physical foundations of Radiology.* P. B. Hoeber, New-York, 1944.

Regaud : Traitement des épithéliomas du rectum et de l'anus à l'Institut de Radium de l'Université de Paris. *Arch. de l'Inst. de Radium de l'Univ. de Paris*, mai 1937, vol. III, fasc. 3.

Renaux : Cancer du rectum et radiothérapie. *Monde méd.*, 15 avril 1938, p. 512.

Reverdin : Ne devrait-on pas plus souvent préférer l'anus iliaque aux extirpations du rectum cancéreux? XVIe Congrès franç. de Chir., 23 oct. 1903, p. 692.

Westhues : *Die Pathologisch. Anatomischen Grundlagen der Chirurgie des Rektum Carcinoms.* Georg Thieme, Leipzig, 1934.

NOUVELLES ET INFORMATIONS

IVe CONGRÈS DES MÉDECINS ÉLECTRORADIOLOGISTES DE LANGUE FRANÇAISE

(Paris, 9 au 12 Octobre 1946).

Le IVe Congrès des Médecins électroradiologistes de Langue française aura lieu à la Faculté de Médecine de Paris, du 9 au 12 octobre 1946, dans l'Amphithéâtre de Physique que M. le Pr Strohl met à sa disposition.

Le Comité d'Organisation et le Bureau sont ainsi composés :

1° *BUREAU*

Président :

M. le Dr Delherm.

Vice-Président :

M. le Dr Ledoux-Lebard.

Secrétaire général :

M. le Dr Dariaux.

Secrétaires généraux adjoints :

MM. le Dr Hélie.
le Dr Chérigié.

Trésorier :

M. le Dr Proux.

2° *MEMBRES DU COMITÉ*

Anciens Présidents :

MM. le Dr Belot.
Dr Gobeaux.
Pr Réchou.

Société d'Electroradiologie médicale :

MM. le Pr Didiée, Président.
Dr Aimard, Vice-Président.
Dr Dariaux, Secrétaire général.
Dr Nadal, Délégué.
Pr Strohl, »
Dr Mahar, »

Ses Filiales :

MM. le Dr Lachapèle, *Sud-Ouest.*
Pr Lamarque, *Littorai Méditerranéen.*
Dr Bordet, *Afrique du Nord.*
Dr Bourguignon, *Canada.*
Dr Gauducheau, *Ouest.*
Dr Ponthus, *Centre et Nord.*

Société française d'Electrothérapie et de Radiologie :

MM. le Dr Beau, Président.
Pr Baudouin, Doyen, Vice-Président.
Dr Hélie, Secrétaire général.
Dr Kœnig, Délégué.
Dr Sourdeau, »
Dr Ledoux-Lebard, »
Dr Proux, »

Société belge de Radiologie :

MM. le Pr de Witte, Président.
Dr Danzin, Vice-Président.
Dr Mazy, Secrétaire général.
Dr Détroux, Délégué.
Dr Maisin, »
Dr Meyers, »

Commissaire aux Fêtes :

M. le Dr Truchot.

Constructeurs :

MM. Pilon.
Wakter.
Massiot.

Trois questions sont mises à l'ordre du jour :

1° Radio-diagnostic. — *Etude critique sur le Rhumatisme vertébral*, par M. le Dr Lachapèle, Médecin électroradiologiste des Hôpitaux de Bordeaux.

2° Electrologie. — *Possibilités et limites de l'Electroencéphalographie*, par M. le Pr Baudouin, Doyen de la Faculté de Médecine de Paris, et M. le Dr Fischgold, Assistant d'Electroradiologie des Hôpitaux de Paris.

3° RŒNTGENTHÉRAPIE. — *La Radiothérapie de contact* :

a) *en Dermatologie*, par M. le Dr COTTENOT, Médecin électroradiologiste des Hôpitaux de Paris (Saint-Louis), et M. le Dr BOURDON, Assistant d'Electroradiologie des Hôpitaux de Paris;

b) *dans le Cancer*, par M. le Pr LAMARQUE, de l'Université de Montpellier et M. le Dr GROS, Assistant d'Electroradiologie des Hôpitaux de Montpellier.

Un après-midi sera consacré aux communications libres.

Il y aura également une Exposition d'appareillages électroradiologiques.

Enfin, par une innovation que nous espérons heureuse, des démonstrations, dans certains Laboratoires et certains Services hospitaliers, sur des questions d'actualité.

Le programme en sera donné ultérieurement.

Des démarches sont faites auprès de la S. N. C. F. pour obtenir des réductions de tarifs de transport.

On peut *s'inscrire*, dès maintenant, chez le *Secrétaire général adjoint*, M. le Dr CHÉRIGIÉ, *9, rue Daru*, PARIS (VIIIe), et *envoyer en même temps le montant de l'adhésion, qui est de* 500 francs *pour les Membres actifs, et de* 200 francs *pour les Membres associés, au Trésorier*, M. le Dr PROUX, également *9, rue Daru*, PARIS (VIIIe).

Pour tous renseignements, s'adresser à M. le Dr DELHERM, *Président, 4, rue Las-Cases*, PARIS (VIIe).

Le Secrétaire général, Dr DARIAUX.

Le Président, Dr L. DELHERM.

BULLETIN ET MÉMOIRES
DE LA
SOCIÉTÉ D'ÉLECTRORADIOLOGIE MÉDICALE DE FRANCE (*)

SÉANCE DU MARDI 9 AVRIL 1946

Présidence de M. DIDIÉE.

SOMMAIRE

Lecture du procès-verbal et de la correspondance.

COMMUNICATIONS :

RADIODIAGNOSTIC

P. THOYER-ROZAT et PERROY. — **A propos des vertèbres d'ivoire. Un cas de spondylite staphylococcique.** DISCUSSION : *M. Belot. Réponse de l'auteur à MM. Belot et Ledoux-Lebard* 343

R. LEDOUX-LEBARD et Albert DJIAN. — **Les acquisitions récentes et la question de format en radiophotographie.** DISCUSSION : *M. Thibonneau*.... 345

A. JAUBERT DE BEAUJEU. — **La radiophotographie à très haut voltage** 352

Robert COLIEZ et A. N. LOISEAU. — **Incidents du développement radiographique pouvant entraîner des erreurs de diagnostic.** DISCUSSION : *MM. Thibonneau et Coliez* 353

RADIOTHÉRAPIE

Lucien MALLET et Robert MAURIN. — **Distribution spatiale du rayonnement par certaines anticathodes.** DISCUSSION : *MM. Thibonneau et Coliez*..... 355

Lucien MALLET. — **Radio-compteur pour particules ionisantes** 359

PHYSIOTHÉRAPIE

J. A. HUET, A. D. HERSCHBERG et J. L. GODLEWSKI. — **La physiothérapie des parendocrinoses œstrogènes** 361

ÉLECTROTHÉRAPIE

M. DUCHAMP. — **De l'intérêt qu'il y a en E. D. à faire la recherche du point moteur du muscle avec les courants brefs ou faradiques** 362

ACTES DE LA SOCIÉTÉ 364

Elections.
Candidats nouveaux.
Démissions.
Décès.

COMMUNICATIONS

RADIODIAGNOSTIC

A PROPOS DES VERTÈBRES D'IVOIRE. UN CAS DE SPONDYLITE STAPHYLOCOCCIQUE

Par P. THOYER-ROZAT et PERROY.

Nous nous proposons, à propos d'une malade que nous avons observée récemment, de soumettre à vos critiques les problèmes que pose, au radiologiste, la découverte de cette image curieuse d'ostéite condensante homogène, dénommée « vertèbre d'ivoire ».

Nous allons tout d'abord résumer devant vous l'histoire clinique de la malade et vous projeter les clichés successifs pris au cours de l'évolution qui n'est d'ailleurs pas encore terminée à l'heure actuelle.

A la suite du cas princeps de SOUQUES, LAFOURCADE et TERRIS, communiqué à la Société de Neurologie, le 6 novembre 1924, et de ceux rapportés par un certain nombre d'auteurs, parmi lesquels SICARD, HAGUENEAU et COSTES (*Revue Neurologique* du 5 mai 1925), une certaine relation entre le syndrome radiologique, « vertèbre d'ivoire », et l'étiologie cancéreuse de cette affection, a paru s'établir dans la littérature.

Au cours des années qui ont suivi, d'autres auteurs ont rapporté des cas de vertèbre d'ivoire présentant une étiologie toute différente. Nous citerons les cas de: CROUZON, BLONDEL et DENSIGER (*Revue Neurologique*, avril 1925), CL. VINCENT et GIROIRE (*Revue Neurologi-*

(*) *En ce qui concerne ce* Bulletin, *adresser toutes correspondances au Secrétaire général*, Dr DARIAUX, *9 bis, boulevard Rochechouart, Paris.*

que, mars 1925), PAPIN (*Société de Chirurgie de Bordeaux*, mai 1928), HULTEN (*Acta Radiologica*, VIII, n° 43), DELHERM et MOREL-KAHN (*J. d'Electroradiol.*, 1929, p. 598), DUBOIS-TRÉPAGNE (*J. belge de Radiologie*, 1933, p. 52).

On retrouve très souvent, dans ces cas, une étiologie infectieuse à l'origine de la condensation pathologique de vertèbres.

L'observation de notre malade se résume ainsi :

Mme T..., 39 ans, pédicure, sans antécédents notables, présente, le 19 avril 1944, un épisode infectieux local aigu, caractérisé par une tuméfaction diffuse de la région labio-mentonnière droite, qui résiste à un traitement radiothérapique anti-inflammatoire associé à des injections de propidon et à une chimiothérapie sulfamidée.

Malgré cette thérapeutique, la lésion évolue, prend une allure phlegmoneuse et s'étend à la région maxillaire sans aboutir à l'abcédation. La température oscille entre 39-40°. L'état général reste très alarmant, malgré une intervention chirurgicale.

Le Pr ABRAMI, consulté, prescrit un traitement à la pénicilline qui, immédiatement appliqué, aboutit à une guérison apparente.

Une hémoculture pratiquée entre temps a montré la présence de staphylocoques dorés.

Une deuxième phase débute en août 1944, par des algies lombaires à type endolorissement qui s'accentuent, conduisent la malade à l'Hôpital Broussais et nécessitent des examens radiologiques. Un examen de la colonne dorso-lombaire de face ne montre aucune lésion des corps vertébraux, aucun pincement de l'interligne. La situation évolue sans présenter d'amélioration nette. Cependant, à l'occasion d'un examen cholécystographique, l'aspect curieux de deux vertèbres éburnées (L-1 et L-2), bien que signalé par le Service de radiologie, ne semble pas avoir retenu l'attention du médecin traitant.

Au cours d'un troisième épisode (25 novembre 1945), la malade est de nouveau admise à l'hôpital pour douleurs lombaires très vives s'accompagnant de rigidité du rachis. Un cliché, pratiqué en novembre 1945, montre une densification des première et deuxième vertèbres lombaires, réalisant le type des vertèbres d'ivoire. Les contours des spondyles sont un peu flous,

FIG. 1. — Première et deuxième lombaires, vertèbre d'ivoire (de profil).

FIG. 2. — Première et deuxième lombaires, vertèbre d'ivoire (de face).

l'interligne L-1 L-2 est légèrement pincé. Les surfaces osseuses adjacentes à l'interligne présentent de petites irrégularités. Il existe enfin une légère scoliose dorsale ouverte à gauche. Les douleurs s'amendent grâce à l'institution d'un traitement par l'anatoxine staphylococcique.

Cette image va évoluer.

Sur les clichés ultérieurs, le pincement du disque intervertébral L-1 L-2 se précise. Les signes d'ostéo-arthrite se révèlent avec plus de netteté. Des ponts osseux intervertébraux s'édifient, mais l'hyper-densité uniforme des deux corps vertébraux persiste et contraste avec l'image normale de leurs apophyses costiformes. La structure des spondyles éburnés est sensiblement normale.

Nous sommes en présence de deux vertèbres d'ivoire contiguës, anomalie qui s'accompagne d'un cortège de signes incontestables d'ostéo-arthrite vertébrale.

Si au début, à l'unicité près, notre image présentait

tous les caractères de la vertèbre d'ivoire, l'évolution a montré par la suite l'apparition de signes radiologiques évocateurs d'une étiologie toute différente de celle qui aurait pu être présumée au début.

De cette observation et des cas analogues qui existent dans la littérature, on peut tirer les conclusions suivantes :

1° Il est certes recommandable, en raison du pronostic sévère qu'il comporte, de songer au cancer primitif ou métastatique devant un aspect de vertèbre d'ivoire. Cependant, l'image de vertèbre éburnée ne doit pas faire méconnaître les signes d'accompagnement. Et il est préférable de ne pas se hâter de porter un diagnostic et de suivre l'évolution des images qui, au début, sont très discrètes ou même inexistantes.

2° Nous pensons qu'on peut retenir de ceci que la découverte de cet aspect inusité de calcification vertébrale homogène et intense n'a d'autre signification que celle d'une réaction défensive contre un processus morbide, dont l'étiologie est variable et dont le diagnostic ne saurait être exclusivement radiologique.

3° La découverte radiologique sera donc accompagnée d'examens complémentaires de recherches de laboratoire. Ce n'est qu'après avoir établi un dossier complet qu'il sera possible d'aboutir au diagnostic causal.

Dans certains cas, la discrimination est facile, surtout lorsqu'on ne demande au radiologiste que de confirmer la localisation d'une lésion que la clinique a déjà soupçonnée.

Il en est ainsi dans :

a) La maladie d'Albert Schoenberg, où l'âge du sujet, la multiplicité des spondyles atteints, les modifications de la formule sanguine, sont puissamment évocateurs ;

b) La lymphogranulomatose, qui s'accompagne également d'un tableau clinique hématologique et histologique particulier ;

c) La maladie de Paget qui présente rarement une localisation vertébrale unique et un aspect ostéoplastique pur et total.

Le problème sera certainement plus ardu quand il s'agira d'ostéite condensante infectieuse d'origine typhique, mélitococcique ou staphylococcique. Le mal de Pott vertébral, auquel on reconnaît à juste titre une prépondérance ostéoclasiante, pourra, dans des cas très rares, donner lieu à un processus hyper-calcifiant accompagné d'un minimum de symptômes cliniques.

On pensera d'autant plus à une étiologie infectieuse que l'image de condensation osseuse s'éloignera davantage de l'aspect de vertèbre d'ivoire : unicité, intégrité des apophyses costiformes et du disque inter-vertébral, densité homogène.

Au contraire, l'apparition d'éléments ostéophytiques, de ponts osseux, le pincement des interlignes permettront de distinguer les ostéites condensantes infectieuses de la vertèbre d'ivoire néoplasique qui jusqu'ici s'est révélée unique, de structure immuable et cliniquement silencieuse. Même dans ce cas, il conviendra de pratiquer des examens successifs, afin de s'assurer que le processus condensant ainsi décrit ne se modifie pas au cours de l'évolution.

M. Belot. — Le cas présenté par MM. THOYER-ROZAT et PERROY montre, une fois de plus, que des causes multiples et diverses peuvent donner naissance a une ou plusieurs vertèbres dites « d'ivoire ». Dans un travail paru jadis, j'avais, avec SICARD et GASTEAU, insisté sur ce fait que si des vertèbres d'ivoire étaient d'origine néoplasique, on ne trouvait pas toujours, en elles, de cellules néoplasiques et que nombre d'autres causes pouvaient donner naissance à ces curieux troubles du métabolisme calcique. On a même signalé des cas dans lesquels le traumatisme parait être la cause de la condensation osseuse limitée à un ou plusieurs corps vertébraux.

DISCUSSION. — Nous remercions nos maitres, LEDOUX-LEBARD et BELOT, de l'intérêt qu'ils ont bien voulu porter à cette observation.

Nous n'avions pas l'intention, à propos de cette communication, de rouvrir le débat sur l'étiologie de la « vertèbre d'ivoire ». Il nous semble que, actuellement, la cause est entendue. Parmi les 20 cas que nous avons relevés dans la littérature de langue française, nous retrouvons, pour la moitié d'entre eux, les étiologies les plus diverses : Paget, lymphogranulomatose, tuberculose, traumatisme, etc...

Nous avons surtout voulu montrer qu'il y a intérêt, autant en radiologie osseuse qu'en radiologie pulmonaire ou gastrique, par exemple, à suivre l'évolution des lésions dans le temps. Nous pensons que cette notion est bien mise en évidence dans notre cas où nous voyons une image de vertèbre d'ivoire typique évoluer en deux ans, et prendre l'aspect d'une ostéo-arthrite vertébrale infectieuse. Notre but a été simplement d'apporter une pièce au dossier de la vertèbre d'ivoire qui, toujours très spectaculaire, se montre parfois fort décevante quant à son interprétation.

LES ACQUISITIONS RÉCENTES ET LA QUESTION DU FORMAT EN RADIOPHOTOGRAPHIE

Par R. LEDOUX-LEBARD et ALBERT DJIAN.

La solution d'un problème d'hygiène sociale implique non seulement le respect de certains principes d'économie, mais encore et surtout du principe de qualité.

Celle-ci, en matière de dépistage radiologique de la tuberculose pulmonaire, est sans conteste l'apanage de la radiographie classique à grande distance avec un temps de pose aussi court que possible.

Ceux-là peuvent être satisfaits par la radioscopie systématique ou, mieux, par la photographie de l'écran fluorescent dont le principal avantage est de laisser un document.

En aucun cas, cependant, l'un de ces deux facteurs, la qualité, ne saurait être sacrifié à l'autre, la méthode, qui l'emporte en dernier ressort, étant toujours celle qui donne les résultats diagnostics les meilleurs, tout en restant d'un prix de revient acceptable.

Au début de la radiophotographie pour le dépistage de la tuberculose, l'économie qui est apparue la plus évidente fut celle de la surface sensible. Elle a été mise en avant par tous ceux qui, après DE ABREU, ont contribué à imposer la méthode. Les premiers expérimentateurs utilisèrent les films de petit format, communément employés en photographie ; mais l'expérience a montré, quand le principe de la radiophotographie n'a plus été discuté, que la réduction extrême du format ne coïncidait pas nécessairement avec l'économie bien comprise.

La question du format, question d'actualité, née de la nécessité de concilier un prix de revient acceptable

du dépistage radiophotographique avec une qualité irréprochable de la méthode, ne doit pas faire oublier l'histoire de la photographie de l'écran fluorescent. Il n'est pas sans intérêt de rappeler que, peu de mois après la découverte de Rœntgen, les premiers chercheurs s'attachèrent à mettre au point le moyen de fixer l'image fugitive de la radioscopie. Trois étapes semblent jalonner cette recherche.

Dès 1896, le but poursuivi est l'obtention d'une image fixée de ce que l'on pouvait observer à l'écran. L'idée initiale fut donc la photographie de l'écran avec un appareil ordinaire. Les noms de Bleyer, Batelli, Mac Kay, Mac Intyre, Porcher, illustrent cette phase. Malgré des résultats positifs, la recherche se tourne cependant vers la radiographie directe, et la photographie de l'écran, toujours dans le domaine de l'expérimentation, est reprise pour essayer de réaliser la radiocinématographie. C'est la deuxième étape.

Kohler et Biesalski réalisent, entre 1907 et 1909, un dispositif pratique de radiophotographie avec des lentilles dont l'ouverture n'a d'ailleurs pas beaucoup changé depuis et qui présentait la particularité de recevoir l'image radioscopique par l'intermédiaire d'un miroir mettant l'appareil photographique en dehors du faisceau X direct. En France, à peu près à la même époque, les noms de Lomon et Comandon marquent une étude approfondie de la radiocinématographie. Il est particulièrement intéressant de noter que ces auteurs ont appliqué la radiophotographie à l'obtention d'images du squelette et pas seulement du poumon. Dans cette deuxième phase, comme le fait justement remarquer, dans sa thèse, Mathilde Mottez, « tous les travaux ont surtout pour but des réalisations de radiocinématographie sans qu'on ait la préoccupation véritable de la radiophotographie dont on n'envisage pas les utilisations ultérieures ».

Caldwell, seul, en 1911, a pressenti les applications de la photographie de l'écran autres que la radiocinématographie. Il est juste de dire aussi qu'il ne prévoyait pas les quelque vingt millions de radiophotographies prises aux Etats-Unis rien qu'entre 1941 et 1944.

L'essor actuel de la radiophotographie est dû aux progrès que lui font faire, dans le domaine de l'optique, Reynolds Russel (de Londres), Luboshez, Dariaux et Georges Djian. Janker (de Bonn) étudie également le problème optique et il est intéressant de noter qu'il est appelé à utiliser le format 9 × 12 cm. pour certains de ses essais (1936). Il emploie ensuite le 8.5 × 8,5 cm., et enfin le 8 × 8 cm. (surface utile : 7 × 7 cm.). En définitive, ses expériences en séries sont faites, soit sur format type Leica (2,4 × 2,4 cm.), soit sur bandes perforées de 8 cm. de large employées pour l'aviation.

Des progrès considérables dans le domaine photographique sont accomplis en Allemagne par Böhme, Kaestle, Reiser, Schinzel. Mais sur le plan pratique, un nom domine la méthode radiophotographique : c'est celui de de Abreu qui, en 1936, au Brésil, a rendu populaire, par sa pratique à grande échelle, le dépistage de la tuberculose par la petite image. Dès lors, il est suivi un peu partout : au Danemark, Johannes Holm (de Copenhague) adopte le petit format pour l'examen annuel des étudiants en médecine. Les Anglais expérimentent le 35 mm. qu'ils conserveront jusqu'à ce jour.

Holfelder (de Francfort-sur-le-Mein) avait examiné plus d'un million de sujets avant la guerre; Berner avait cherché à établir, en 1939, un véritable « cadastre radiologique » du Mecklembourg qui a comporté 640.000 examens pratiqués, paraît-il, dans le temps record de trois mois.

Pendant la même période, aux Etats-Unis, Potter, en 1938, poursuit son étude avec l'appareillage bien connu dans ce pays sous le nom de « 4 × 5 » (4 × 5 inches = 10 × 12 cm.). Ce format sera adopté pour l'examen de l'armée américaine. Avec Douglas et Birkelo, cet auteur compare sur de grandes séries la valeur du 4 × 5 et du film radiographique ordinaire.

On verra, malgré le retentissement de ce format aux Etats-Unis, que les recherches sur le petit et moyen format ne sont, pour autant, pas abandonnées et que si une standardisation doit être adoptée un jour, elle ne l'est pas encore. Seule, l'Angleterre, aussi bien pour son armée que pour sa population civile, semble tenir exclusivement au petit format.

En France, la méthode de de Abreu est employée par Ronneaux qui l'applique également à la stratigraphie. Porcher l'utilise depuis longtemps à l'hôpital avec un excellent rendement.

S'intéressant plus particulièrement au problème du format, Gilson et Lamy sont amenés à considérer le 6 × 6 cm. comme intermédiaire suffisamment avantageux à tous points de vue entre le 24 × 24 mm., réservé au gros dépistage, et le film standard. C'est autour de ce format, justement pressenti, que s'oriente la construction française, qui a pâti de la restriction de ses possibilités durant la guerre.

Dominant toutes les publications connues à ce jour, on doit citer les travaux de synthèse des Américains, avec Potter, Hilleboe et Morgan; des Anglais avec Trail, Trenchard et Kennedy d'une part, Kathleen Clarck Hart, Kerley et Thompson d'autre part. Fruits d'une vaste expérience, leurs ouvrages doivent servir de base à toute organisation de ce qu'ils appellent « Mass radiography », « Mass survey », « Mass Miniature Radiography », la « systématique » ou l'examen des collectivités des Français.

L'étude qui va suivre, des différents formats radiophotographiques actuellement connus, montrera comment ils ont varié pour tendre, d'une part, au rendement qualitatif de la radiographie, leur terme ultime de comparaison; d'autre part, à l'économie, considérée comme le privilège de la radioscopie systématique. Une revue préalable des résultats des différentes méthodes de dépistage systématique de la tuberculose, par les rayons X, permettra de déterminer les qualités exigées de la radiophotographie.

I. — *LA RADIOGRAPHIE DANS LE DÉPISTAGE*

La radiographie constitue, par définition, l'examen idéal pour la recherche de la tuberculose pulmonaire. Les grands films (30 × 40 cm. et 36 × 43 cm. en France, 14 × 17 inc. en Amérique), ainsi que le papier sensible en rouleaux, ont été utilisés comme procédé de dépistage systématique pour de petites collectivités. Les collectivités le plus souvent examinées ont été celles que constituaient les malades de certains services chirurgicaux avant l'intervention (expérience du service radiologique de la Clinique chirurgicale de la Salpêtrière), des hôpitaux entiers, des étudiants, des infirmières, des communautés ouvrières.

Au début de cette guerre, la radiographie a été employée sur une échelle beaucoup plus grande par l'armée canadienne. Cette armée a pratiqué l'examen de 328.325 recrues sur films de 14 × 17 inc. (35 × 42 cm.).

Les raisons principales du choix de la radiographie ont été :

a) La facilité de pratiquer cet examen n'importe où et immédiatement avec le matériel existant à la déclaration de la guerre, sans avoir à attendre la construction d'appareils de radiophotographie ou à utiliser des appareillages radiophotographiques disparates ou improvisés et d'un mauvais rendement ;

b) L'acceptation, par les médecins radiologistes civils, de pratiquer ces examens avant l'incorporation, sans autre rétribution que le remboursement des frais engagés ;

c) L'avis des experts qui estimèrent que les frais considérables de cette opération seraient moins grands que les dépenses ultérieures de l'Etat pour les malades ou les suspects non dépistés.

Les résultats de cette vaste expérience de radiographie systématique sont les suivants :

Elimination de 3.076 sujets pour tuberculose et de 1.088 sujets pour affections pulmonaires non tuberculeuse. Soit moins de 1,5 ‰ de sujets éliminés au total, et un peu plus de 1 ‰ pour tuberculose seule.

Le nombre d'erreurs n'a été que de 27 cas, dont 11 étaient des erreurs réelles d'interprétation du médecin, et 16 des erreurs inévitables inhérentes à la méthode et seulement dues à l'insuffisance de l'examen sous une seule incidence.

L'intéressante expérience canadienne n'est, cependant, qu'une expérience exceptionnelle et il ne saurait être question d'utiliser la radiographie comme méthode de dépistage à grande échelle.

Appliquée à la nation française et si les frais en étaient acceptés, la radiographie systématique entraînerait 12 fois la consommation totale annuelle de films radiographiques, et il est inutile de s'étendre sur la complexité de cette mise en pratique.

La lenteur des opérations, la multiplicité des manipulations, l'importance des moyens matériels à mettre en action, l'encombrement des documents, les difficultés du classement, la rendraient impossible. Les difficultés rencontrées lors de certains examens en série et l'importante proportion de films inutilisables, soit par suite d'insuffisance technique, soit par manque d'indications, perte de comptes rendus, etc., en témoignent.

La radiographie classique reste donc une méthode diagnostique parfaite, à laquelle seront rapportées toutes les méthodes de dépistage pour en apprécier la valeur, mais ne saurait être envisagée, en l'état actuel des choses, comme une solution générale et pratique du problème du dépistage.

II. — *LA RADIOSCOPIE SYSTÉMATIQUE*

C'est la méthode de dépistage encore la plus largement utilisée en France. Préconisée autrefois déjà par Béclère; mise en pratique d'abord sur une plus large échelle, pendant la guerre précédente, par l'un de nous avec Courcoux, Debré et Rist, elle a été, depuis, conduite par l'armée à une précision technique inégalée ailleurs. Les conclusions récentes du Pr Didiée, à la suite de la longue expérience des radiologistes militaires, peuvent être adoptées sans réserves. Il reconnaît à la radioscopie systématique les avantages suivants :

un appareillage simple,

une technique peu tributaire des servitudes électriques ou mécaniques,

un personnel très réduit,

une durée totale d'opérations courtes avec un résultat immédiatement connu,

des risques d'erreur matérielle faibles et faciles à annuler par le « rattrapage immédiat ».

En contrepartie, il précise que :

« Le rendement de la méthode dépend essentiellement de l'observateur, bien dressé dans l'armée, de formation plus variée dans la pratique civile; l'effort demandé au médecin est énorme.

« Le danger, même avec une protection aussi parfaite que possible, n'est pas négligeable. »

Il convient d'ajouter, et c'est l'argument majeur contre la radioscopie systématique, méthode subjective, dont la valeur dépend de celle de l'observateur, méthode limitée techniquement (les lésions qui échappent à tous les yeux et pas au film), qu'elle ne laisse aucun document.

III. — *LA RADIOPHOTOGRAPHIE ET L'ÉVOLUTION DU FORMAT*

La discussion du format en radiophotographie présuppose acquises certaines données techniques récentes concernant le matériel.

D'ores et déjà, la radiophotographie a quitté le domaine expérimental à la suite d'immenses progrès techniques, et il convient peu de s'attarder à la justifier ou à la comparer longtemps aux autres méthodes de dépistage. Seules, des expériences tentées avec des matériels mal étudiés, sommairement agencés, faits de la juxtaposition d'appareils disparates ou de qualité médiocre, ont pu jeter le discrédit sur la radiophotographie ou, pour le moins, ont rendu hésitant le jugement porté sur sa valeur. C'est à juste titre que, pour éviter l'écueil des solutions hâtives, le Ministère de la Santé britannique faisait les recommandations suivantes, avant d'entreprendre son vaste programme de dépistage de la tuberculose chez les recrues et les travailleurs de l'arrière :

« La radiophotographie ne doit pas être entreprise à la légère; une qualité moyenne très élevée de la radiophotographie sur petit format est indispensable pour une interprétation correcte. On ne saurait condamner trop énergiquement les solutions matérielles de compromis qui jetteraient le discrédit sur la méthode. »

Il convient donc de rappeler tout d'abord les qualités techniques exigées du matériel et de décrire sommairement quelques instruments nouveaux qui n'ont pas encore été introduits en France et sont destinés à améliorer l'automatisme des opérations radiophotographiques. Un examen plus détaillé de la valeur comparée des différents formats permettra, pour des appareillages à caractéristiques électriques et optiques équivalentes, d'orienter le choix en fonction de la qualité médicale des résultats obtenus.

Le matériel radiophotographique. — Il se compose essentiellement de la juxtaposition d'un appareil radiologique et d'un système photographique.

Un accessoire du plus haut intérêt, décrit par Morgan en 1942, et introduit seulement dans la pratique en 1944, le « *Phototimer* » ou dispositif de détermination automatique du temps de pose au moyen de l'analyse de la brillance de l'écran par une cellule photo-électrique, a non seulement rendu homogène la qualité des images, mais encore réduit l'importance du nombre des manipulateurs. Il devra, à l'avenir, équiper tout bloc radiophotographique.

a) *L'appareillage radiologique*, quel qu'en soit le type et compte tenu des objectifs pratiquement employés (ouverture entre F : 1,2 et F : 2), doit répondre aux exigences de la téléradiographie instantanée : grande distance tube, écran, — 1 m. minimum, — temps de pose de l'ordre de 1/10 de seconde ou moins, imposant *des générateurs à grande puissance*. Les appareils à quatre soupapes actuels débitent communément de 200 à 400 milliampères.

De telles intensités, à la cadence de la radiophotographie, imposent d'une façon absolue l'emploi de *tubes à anode rotative*.

L'ère du tube à foyer fixe et à grande charge, tube de mauvaise qualité optique, quels que soient les artifices employés pour en corriger la surface anodique réelle, de vitalité restreinte en service intensif, est close.

Les tubes à anode rotative actuels fabriqués aux Etats-Unis sont des tubes de faible volume, dans l'huile, et à double foyer : la surface respective de chacun des foyers est de 1 et 2 mm². Le foyer généralement utilisé est celui de 2 mm² pour les poses les plus courtes. Avec une surface deux fois plus petite

que celle des meilleurs tubes à foyer fixe, ce tube débite en régime instantané une intensité plus que doublée avec une dissipation de chaleur incomparablement meilleure.

A pleine charge, à titre indicatif, ces tubes supportent 4 à 6 poses radiophotographiques par minute. Soumis à un travail de 1.000 poses quotidiennes, il est courant d'en obtenir plus de 100.000 au total, et le nombre impressionnant de 200.000 poses est assez souvent constaté.

Les données précédentes contribuent, on le voit, à éliminer d'une façon importante certaines causes de flou : par la distance, le flou géométrique, principalement; par la rapidité, le flou cinétique, mais d'une façon moins sensible.

Elles impliquent le rejet des générateurs faibles, des tubes à foyer fin utilisés en radioscopie systématique, que seule la réalisation pratique d'objectifs de grande ouverture (F : 0,5) dépourvus d'aberrations pourrait amener à reconsidérer.

Pour le choix des écrans, il importe de rechercher la brillance la plus grande, en éliminant le plus possible le rayonnement secondaire qui produirait un halo gênant, au moyen de grilles fines et d'un judicieux format, et en diminuant l'absorption lumineuse du verre protecteur au plomb, soit par sa suppression ou tout au moins la réduction de son épaisseur.

Quant au grain de l'écran, bien que la prise d'une image miniature en réduise considérablement l'importance, il convient d'en respecter la finesse pour avoir une image radioscopique fine et nette.

La fluorescence des écrans usuels est soit jaune vert, soit bleu violacé. Ces deux types d'écran diffèrent peu dans leur effet photographique sur les films orthochromatiques; par contre, l'écran bleu donne de meilleurs résultats, employé avec des films à émulsions sensibles au bleu. Ces types d'écran et de film sont employés par les Américains. Hollis E. Potter accorde à ces écrans, pour l'usage en radiophotographie, une rapidité beaucoup plus grande que celle des écrans radioscopiques ordinaires.

b) *L'appareillage photographique* considéré à partir de l'écran fluorescent constitue l'élément essentiel de la radiophotographie : il conditionne, en dernier ressort, la qualité du film miniature, photographie d'une image radioscopique dont les diverses causes de flou ont été préalablement réduites au minimum par de bonnes conditions électriques.

C'est aux travaux de Hollis E. Potter que l'on doit, en grande partie, la mise au point du problème des flous intrinsèques des écrans et des films, et le gain en netteté par l'agrandissement des formats.

Les premiers essais sont faits sur film de 35 mm., sensibles au bleu, après la démonstration par Charlton et Dietz, en 1934, de la supériorité des écrans bleu violet à couche mince, à grain fin, à fond obscurci pour diminuer la diffusion et la réflexion lumineuses. Malgré des résultats satisfaisants, le film de 35 mm. se révèle trop petit pour la lecture directe et son agrandissement fait apparaître, comme il fallait s'y attendre, le grain d'une façon rédhibitoire sans restituer le détail absorbé par la trop grande réduction de l'échelle d'enregistrement de l'image radioscopique.

Il fallait donc recourir à des objectifs de plus grande distance focale et à de plus grands formats, pour s'affranchir du flou propre au film.

Des tentatives d'amélioration de la qualité du film sont faites avec successivement des objectifs f : 2 et des films de 5 cm. de côté, puis f : 3,5 et films 4 × 5 inches (10 × 12 cm. 5). Les résultats obtenus pêchent alors par manque de rapidité des objectifs.

C'est en s'adressant à des fabricants de lentilles destinées à la photographie aérienne de nuit en temps de guerre, qu'il put être trouvé un objectif de rapidité f : 1,5 couvrant le dernier format choisi (4 × 5 inc.).

Une adaptation de ce système optique à la radiophotographie a été faite et a permis la réalisation d'un objectif défini optiquement par f : 2 mais rendu plus rapide par le traitement des surfaces. Ce traitement (sublimation) a pour effet de supprimer la réflexion à chaque changement de milieu et d'augmenter le taux de transmission lumineuse de plus de 20 %; il rend cet objectif comparable à un objectif f : 1,5 non traité.

Les radiophotographies 10 × 12,5 cm. réalisées avec cet objectif ont une surface utile d'environ 15 fois celle du 35 mm. Elles représentent la réduction au dixième à peine de la classique radiographie 30 × 40 cm. Ces données physiques expliquent assez l'élimination considérable de flou dû à l'enregistrement de l'image, et l'excellente qualité des agrandissements qu'on peut en tirer et qui ne se distinguent pratiquement pas de la radiographie directe.

Cependant, un format intermédiaire, le 7 cm. × 7 cm., a succédé récemment au « grand format » en radiophotographie. Son apparition est essentiellement due à ses qualités pratiques, radiophotographie sur rouleau de film non perforé à déroulement automatique, sans détriment, semble-t-il, pour sa valeur médicale. C'est à un format à peu près identique, le 6 × 6 cm., qu'un constructeur français en était arrivé en cherchant à concilier l'avantage du grand format, pour l'interprétation médicale, à la maniabilité des films en bobines.

Avant de comparer ces différents formats au point de vue de leur rendement médical, il convient de faire mention spéciale d'un accessoire encore inconnu en France, désigné sous l nom de « phototimer ». Son emploi est appelé à conduire la pratique du dépistage radiophotographique à la quasi-perfection, tout en la simplifiant.

c) *Phototimer. Contrôle photo-électrique de pose.* — Sous l'angle purement pratique, cet accessoire est d'une importance capitale pour la réalisation d'un dépistage rapide, simple et de qualité uniforme. Il réduit les opérations radiophotographiques à la mise en place du sujet et au déclenchement du passage du courant dans les appareils, sans avoir à régler les constantes électriques et le temps de pose.

Le principe de l'appareil repose sur la mesure de la brillance de l'image fluoroscopique par une cellule photo-électrique. A partir d'une certaine quantité d'énergie lumineuse reçue par cette cellule, le courant dans le tube à rayons X est interrompu par l'intermédiaire d'un système condensateur triode-relai.

En pratique, l'appareil est constitué par une cellule photo-électrique installée sur la paroi inférieure du cône reliant l'écran à l'appareil photographique. Sous l'influence de l'énergie lumineuse de l'écran, un courant d'intensité proportionnelle à celle-ci parcourt la cellule à partir du déclenchement de la pose. Ce courant charge un condensateur. Quand le potentiel dans le condensateur atteint un certain niveau, le thyratron auquel il est connecté devient conducteur et laisse passer le courant à travers le champ d'un relai magnétique. Les contacts du relai s'ouvrent et interrompent le courant dans le tube à rayons X.

Par un réglage convenable de l'appareil, d'après une première image, on obtient automatiquement des films d'une qualité uniforme, préalablement établie, indépendante de l'épaisseur du sujet, des lésions présentées (les thorax opaques), de l'habileté des manipulateurs.

Deux détails techniques sont à noter :

a) La cellule photo-électrique est réglée pour ne recevoir la lumière que d'une partie de l'image radioscopique, celle des deux régions sous-claviculaires, sièges de prédilection des lésions et aussi régions d'égale transparence à l'écran;

b) Un dispositif de sécurité interrompt toute pose excédant une demi-seconde.

Paris, 9 Avril 1946

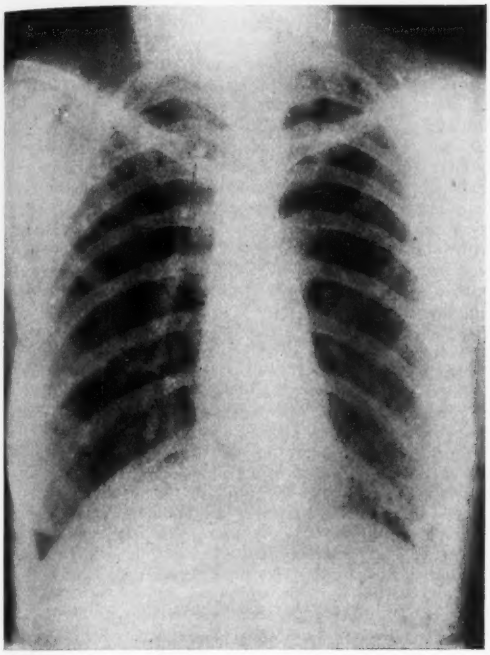

RADIO A. — Grand format, 4 × 5 inches (10 × 12,5 cm., grandeur nature).

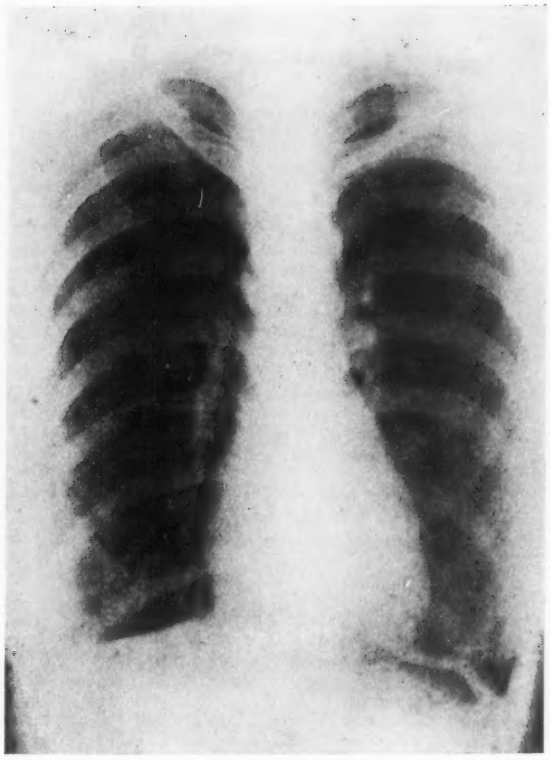

RADIO B. — Moyen format, 7 × 7 cm., agrandi.

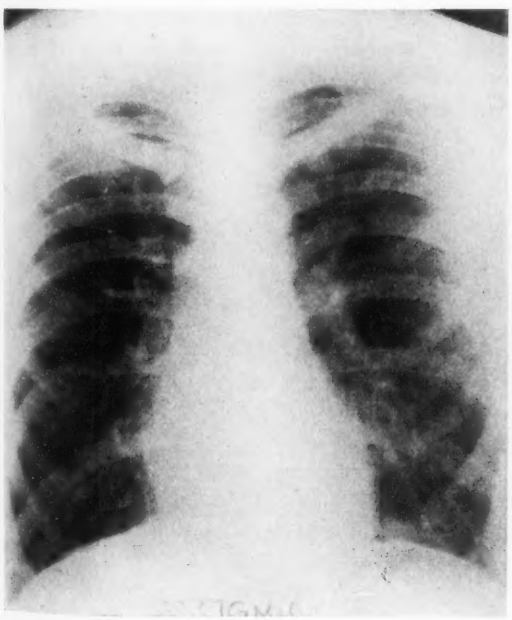

RADIO C. — Moyen format, 6 × 6 cm., agrandi.

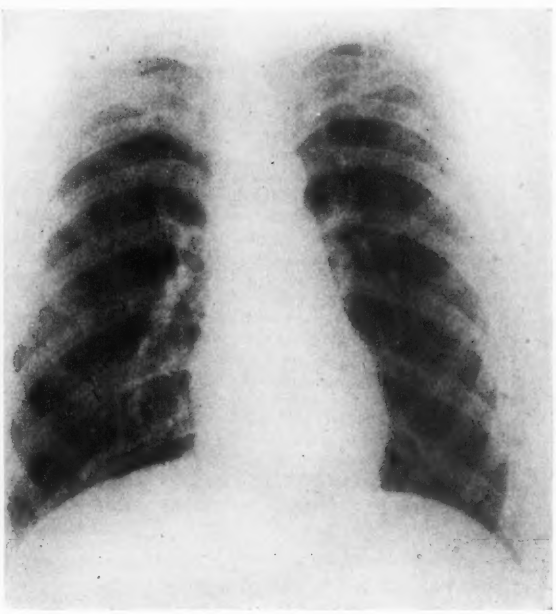

RADIO D. — Petit format, 24 × 24 mm., agrandi.

Les images agrandies ont été amenées au format de A.
Les clichés *A*, *B*, *D*. ont été obtenus avec tubes à anode rotative, en télé et avec des temps de pose courts (1/10 environ).
On notera l'importance du grain de l'image *D*.
même sous le faible agrandissement pratiqué et malgré l'excellence du négatif original.

IV. — *COMPARAISON DES FORMATS*

Schématiquement, trois formats radiophotographiques principaux restent en présence: le petit format, le grand format et le format intermédiaire. Ces formats, expérimentés dans des conditions équivalentes de matériel ou de nombre d'examens, ont acquis leurs fidèles. Les grandes épreuves de dépistage de la guerre ont amené l'armée anglaise, et particulièrement la R. A. F., à conserver et à perfectionner le petit format. L'armée américaine a adopté le grand format et s'y tient toujours. La Marine américaine, la dernière à avoir choisi, considère le format moyen comme le meilleur sous tous les rapports.

Sans comparer un à un les arguments avancés en faveur de chacune des méthodes, il est intéressant de retenir le facteur déterminant le choix des utilisateurs.

Un problème peut être écarté d'emblée : celui du prix de revient des appareillages divers, qui est à peu près uniforme en raison de l'identité de leur conception actuelle.

Par contre, les questions d'*économie*, de *maniabilité*, de *rendement* qualificatif à l'exploitation, retiennent beaucoup plus l'attention.

A première vue, le petit format semble l'emporter sous le signe de l'économie. En effet, le rapport des surfaces exprime sensiblement le rapport des prix en radiophotographie. En réalité, cet aspect n'est qu'apparent : toute opération de dépistage doit tenir compte de la surface complémentaire de films radiographiques de format standard utilisée pour confirmer ou infirmer une suspicion soulevée par le film miniature.

Or, l'avantage économique du petit format ne peut se soutenir que si les autres formats ne sont guère susceptibles de supériorité sous ce rapport. De toute évidence, si le document radiophotographique de tout format n'aboutit qu'à la classification sommaire en cas pathologiques, normaux et suspects avec prise d'une radiographie pour ces derniers, la méthode du plus petit film est la plus économique. Par contre, si un format supérieur est capable de restreindre le nombre des cas « douteux » par une catégorisation plus franche vers le normal ou le pathologique et si, en particulier, il est dûment prouvé qu'il ne laisse pas échapper de cas pathologiques, reproche adressé à la radioscopie, il y a là de gros facteurs d'économie.

Ainsi posé, le problème économique est strictement lié à « l'acuité » de la radiophotographie, à la qualité de la méthode.

Il semble bien qu'il faille le résoudre dans ce sens en s'éloignant de plus en plus, grâce à une technique parfaite, du dépistage systématique grossier pour tendre à une méthode tout aussi rapide de diagnostic systématique. C'est d'ailleurs la voie implicitement admise par les chercheurs, puisqu'ils ne manquent pas de s'en remettre à la radiographie clinique quand ils comparent leurs différents formats.

Le choix d'un format ne doit donc pas être réglé par son économie *apparente* : sa qualité est un critère de grande valeur et l'élément majeur pour l'extension de la radiophotographie.

Avant de comparer qualitativement les principaux formats radiophotographiques, il convient de les examiner au point de vue de leur maniabilité. Sans aucun doute, pour les *opérations photographiques*, le petit format s'oppose avantageusement à son extrême opposé. Le déroulement automatique, le faible encombrement, le petit nombre des manipulations de chargement et de développement sont autant de points en faveur du petit format (type 35 × 35 mm.).

Le grand format nécessite l'emploi de châssis individuels et un développement par petites quantités de films à la fois. Il a, par contre, l'avantage, estimé des médecins américains, de permettre la stéréographie pulmonaire. Il en est de même pour le rendement au point de vue du nombre des sujets à examiner. Les petit et moyen formats permettent, grâce à des bandes de films allant de 200 à 500 images, un travail continu et l'examen des collectivités dépassant facilement 500 sujets par jour.

En ce qui concerne la lisibilité des films, le petit format a l'inconvénient de ne pouvoir être lu directement, comme le grand et même le moyen format. Le document de grand format peut être joint à l'observation médicale sans autre préparation, découpage ou crainte de perte, grâce à ses dimensions. S'il est plus encombrant que le format réduit, il supporte par contre de plus nombreuses manipulations sans risques de détérioration.

Le problème de la valeur de la radiographie, envisagé sous son aspect général, ne se pose plus guère aujourd'hui. Les objections qu'on pourrait lui opposer sont facilement réfutables. Tous les matériels radiophotographiques, quel qu'en soit le format d'utilisation, permettent un travail rapide, sûr et simple.

L'automatisme du réglage des appareils de mesure, de la mise en place des sujets par plateformes mobiles à moteur, du centrage du tube, de l'ouverture du diaphragme suivant la distance du tube à l'écran, permettent l'emploi d'un personnel réduit en nombre et polyvalent. Ce personnel travaille au jour et dans des conditions excellentes de protection, les manipulations ayant lieu dans la direction opposée au rayonnement et à l'abri de paravents protecteurs.

Les dispositifs de sécurité, de contrôle de pannes par tableaux indicateurs de circuits, spécialement prévus dans les matériels démontables, rendent les risques d'incidents techniques infimes en dehors de l'usure normale des accessoires de consommation. Il faut rappeler encore que les tubes à anode rotative sont la condition *sine qua non* du rendement en radiophotographie.

Enfin, les opérations photographiques peuvent être contrôlées à tout instant. La bande sensible peut être coupée à la demande, développée extemporanément et lue rapidement. L'expérience de la guerre a fait apparaître quantité de solutions ingénieuses réglant des points de détail sur lesquels il est inutile d'insister.

Une technique solide étant actuellement acquise, le vrai problème est donc celui *du rendement qualitatif* des formats les plus communs. C'est en ayant toujours à l'esprit la radiographie classique pulmonaire qu'il convient de les juger. En effet, bien que séduisante par rapport à la radioscopie systématique, la radiophotographie ne s'en distinguerait que peu, si elle ne tendait à s'écarter d'un dépistage, certainement utile, mais rudimentaire, pour évoluer vers une méthode de diagnostic systématique; véritable méthode de radiographie systématique.

C'est l'infériorité apparente du petit format, difficile à lire, qui, dès 1940, a conduit les auteurs américains à étudier un format plus grand et à le comparer au film standard. Les comparaisons de 1.000 films standard avec un nombre égal de radiophotographies sur petit et grand format, tous pris sur les mêmes sujets, révélaient une infériorité marquée du petit format. Cette infériorité présentait deux aspects: l'un technique qui ne saurait être considéré aujourd'hui où les améliorations matérielles l'ont fait disparaître, mais qui se traduisait alors par un tiers d'illisibles, l'autre médical.

De ce point de vue, le plus intéressant, les résultats comparés de la radiographie, du 35 mm. et du 4 × 5 inc., observés par Plunkett, Weber et Katz, étaient les suivants : la radiographie montrait 62 cas de tuberculose se décomposant en 32 cas de lésions évidentes et 30 cas de lésions encore discrètes. Les 32 cas évidents apparaissaient également sur les deux for-

mats radiophotographiques, comme ils seraient apparus vraisemblablement à la radioscopie.

Mais, pour la seconde catégorie de lésions, 29 apparaissent seulement sur le grand format radiophotographique et 23 sur le petit format (soit 3,4 % d'erreurs par insuffisance d'une part, et 17,4 % d'autre part). Le rapport des erreurs était encore plus grand dans l'interprétation des lésions cicatricielles (4,6 % et 34,7 %).

Ces résultats sont, dans l'ensemble, identiques à ceux des auteurs qui ont pratiqué des expériences analogues.

Pour les lésions évidentes, toutes les méthodes sont équivalentes et aussi sûres, par contre, l'acuité du dépistage des lésions discrètes, les plus intéressantes pour la lutte antituberculeuse, est en fonction directe du format (DOUGLAS, BIRKELS, HARMON et VAUGHAN).

Des travaux plus récents de HILLEBOE et MORGAN (1945) confirment cette appréciation qui n'est tempérée que par des raisons d'ordre pratique et tout particulièrement l'importance des communautés à examiner. Pour eux, la qualité du grand format radiophotographique le met sur le plan de la radiographie : il doit être réservé à l'emploi dans les hôpitaux ou cliniques où le volume des examens est moyen et la qualité exigée, grande. Pour les grands examens de dépistage, le plus petit format a des avantages certains. Mais leur expérience récente du format moyen (7 × 7 cm.) les amène à conclure en faveur de son adoption, car il réunit les avantages de l'économie, de la rapidité et de la qualité.

Quelques tests sur la qualité des différents formats radiophotographiques en notre possession nous conduisent aux mêmes résultats.

1° A première vue, les radiophotographies sur les trois formats surprennent par leur perfection technique.

2° Pour la lecture de grandes séries, le petit format, examiné à la loupe, se révèle fatigant pour la vue; ce défaut se réduit par la projection, mais au détriment de la netteté des images.

Le format le plus grand et le moyen peuvent être lus directement et sans fatigue. Un faible agrandissement est cependant favorable à l'interprétation du 7 × 7 cm.

3° Des épreuves d'agrandissement de chaque format, pour les amener au 30 × 40 cm. classique, se révèlent inacceptables pour des échantillons originaux, excellents, de petit format. L'image obtenue restitue le grain du film d'une façon extrême, sans restituer de détail définitivement fondu sur l'original par une trop grande échelle de réduction.

Le moyen et particulièrement le grand format tolèrent parfaitement l'agrandisement qui ne se distingue pratiquement pas de la radiographie ordinaire.

Ces épreuves ont été entourées des plus grosses précautions techniques, grâce à l'obligeance des laboratoires Kodak qui nous ont mis en garde contre les difficultés de l'agrandissement sur papier et nous ont permis de recommencer les essais jusqu'à l'obtention des résultats les meilleurs pour une comparaison stricte des formats.

4° Même avec un taux d'agrandissement faible, le petit format s'est révélé rapidement inférieur en netteté.

5° Des résultats similaires nous ont été donnés par l'agrandissement par projection qui ne doit pas atteindre, pour tous les formats, la moitié de l'image radioscopique pour conserver une netteté suffisante.

L'étude du format en radiographie ne doit donc pas être considérée exclusivement comme une question de commodité; l'évolution du format est guidée par la recherche de la qualité et d'une méthode susceptible d'améliorer le dépistage systématique jusqu'à en faire une méthode de diagnostic systématique. La découverte de la tuberculose dans ses formes discrètes est une de nos meilleures armes contre cette affection.

DISCUSSION. — *M. Thibonneau.* — On doit certainement féliciter les chercheurs qui ont amené la radiophotographie au point qu'elle atteint déjà.

On peut penser que la radiophotographie pourra même un jour surpasser la radiographie directe dans des cas spéciaux comme l'étude de la cinématique où le nombre des clichés importe plus que leur qualité; mais, pour ce qui concerne les images statiques, il paraît difficile qu'elle l'égale jamais.

Actuellement, elle en est encore loin. Des clichés directs, qui donneraient ce que donnent d'excellents agrandissements radiophotographiques, ne contenteraient personne. Les questions d'économie sont, dans notre situation actuelle, des raisons très respectables; encore doit-on les estimer à leur juste valeur. On a parlé de 200.000 radiophotographies; cela ferait en films 35 × 35 cm., environ huit millions et peut être vingt avec les frais accessoires. L'appareillage puissant et précis de la radiophotographie entraîne aussi des frais qui ne sont pas négligeables. Négligeons-les cependant. Est-on sûr que ces vingt millions ne se retrouveraient pas, alors que bien des radiophotos demandent une confirmation à la radio directe, alors que toute hésitation, délai, imprécision, entraîne des pertes de journées et de mois de travail, des attributions de pensions très lourdes, tout ceci sans parler des questions qui sortent de l'économique.

Souhaitons donc que la radiophoto se rapproche encore davantage de la précision de la graphie directe, mais souhaitons aussi que des constructeurs avisés donnent à celle-ci une maniabilité qui la rapproche de la radiophotographie et lui permette d'être utilisée plus facilement en grande série.

BIBLIOGRAPHIE

A. — On trouvera une intéressante étude de la radiophotographie dans la thèse de MATHILDE MOTTEZ (*Thèse Paris*, 1940; Legrand, édit.); on y trouvera également la bibliographie antérieure à 1940.

B. — On doit faire mention à part des ouvrages de :

1. HILLEBOE (HERMAN E.), MORGAN (RUSSEL H.) : *Mass Radiography of the chest*. The year book publishers Inc. Chicago, 1945, 288 pages.
2. CLARCK (KATHLEEN C.), D'ARCY HART (P.), KERLEY (PETER) and THOMPSON (BRIAN C.) : *Mass miniature radiography of civilians*, London His Majesty's stationery office 1945, 135 pages.
3. TRAIL (R. R.), TRENCHARD (H. J.) and KENNEDY (J. A.) : *Mass miniature radiography*. London, J. and A. Churchill, Ltd., 1943.

C. — Publications récentes :

1. ABREU (MANOEL DE) : Collective fluorography. *Radiology*, vol. 33, n° 3, sept. 1939, p. 363-371.
2. POTTER (HOLLIS E.) : Miniature films in chest surveys. *Radiology*, vol. 34, n° 1, janv. 1940, p. 62-65.
3. FRAGA (CLÉMENTINO) : Le dépistage précoce de la tuberculose pulmonaire et son importance médico-sociale. *Presse médicale*, 6 fév. 1940.
4. BENTLEY (F. J.) et LEITNER (Z. A.) : Mass radiography with special reference to screen photography and pulmonary tuberculosis. *British medical Journal*. London, 1er juin 1940.
5. BRIDGE (EZRA) : Case-Finding with fluoroscopie rœntgenography. *American review of tuberculosis*, vol. XLII, n° 2, août 1940.
6. DEARING (W. PALMER) et TURNER (ALEXANDER E.) : Chest fluorography with portable X-Ray equipment on 35 mm. film. *Public health reports*, vol. 55, n° 52, 27 déc. 1940, p. 2369-2377.
7. AMBERSON (J. BURNS) Jr. : Chest X-Ray interpretation. *National tuberculosis Association*, 1941.
8. DOUGLAS (BRUCE H.), BIRKELO (CARL C.), HARMON (GAIUS E.) et VAUGHAN (HENRY F.) : Use of miniature X-Ray films in tuberculosis case finding. *American Journal of public health*, vol. 30, n° 12, déc. 1940.

9. Hirsch (I. Seth) : The utility of fluorography. *Radiology*, vol. 36, n° 1, janv. 1941, p. 1-11,
10. Douglas (Bruce H.) et Birkelo (Carl C.) : The miniature X-Ray film of the chest. *American review of Tuberculosis*, vol. XLIII, n° 1, janv. 1941.
11. Plunkett (Robert E.), Weber (George W.) et Katz (Julius) : Comparative value of roentgen-photographie methods. *American Journal of public health*, vol. 31, n° 8, août 1941.
12. Plunkett (Robert E.) : *The 4 × 5 X-Ray film as a diagnostic screen, Diseases of the chest*, vol. VII, n° 10, oct. 1941.
13. Duncan (Robert E.) : *35 mm. Fluorography as used by the U. S. Navy, Diseases of the chest*, vol. VII, n° 10, oct. 1941.
14. Berkhoff (Wilhelm) : Grenzen der Abbildungsmöglichkeit in der Schirmbild-photographie. *Fortschritte auf dem Gebiete der Röntgenstrahlen*, janv. 1942.
15. Richards (G. E.) : A discussion on surveys of the chest. *The American Journal of rœntgenology and radium therapy*, vol. XLVII, n° 1, janv. 1942.
16. Potter (Hollis E.) : Technical factors underlying miniature rœntgenography of the chest. *The American Journal of rœntgenology and radium therapy*, vol. XLVII, n° 1, janv. 1942.
17. Christie (Arthur C.) : Evaluation of methods for mass survey of the chest. *The American Journal of rœntgenology and radium therapy*, vol. XLII, n° 1, janv 1942.
18. Gilson, Gros, Laffitte et Lamy : La radiophotographie en médecine du travail. *Presse médicale*, 14-17 janv. 1942.
19. Hodges (Fred Jenner) : Fluorographic examination of the chest as a routine hospital procedure. *Radiology*, vol. 38, n° 4, avril 1942, p. 453-461.
20. Hilleboe (Herman E.), Hodges (Paul C.), Morgan (Russel H.) : X-Ray equiment for mass surveys. *Bulletin National tuberculosis Association*, déc. 1943.
21. Duncan (Robert E.) : Photofluorographic chest survey of naval personnel, Diseases of the chest. *Journal of the American college of chest physicians*, mai-juin 1943.
22. Quinn : Technique adopted for mass radiography examinations in the royal air force. *Radiography*, janv. 1944.
23. Gilbert (René) : Les méthodes radiologiques de dépistage de la tuberculose pulmonaire. *Schweizerisches médizinisches jahrbuch*, 1945.
24. Gilson (M.) et Lamy (R.) : Emploi du format moyen en radiophotographie pulmonaire. *Journal de Radiologie et d'Electrologie*, t. 26, n° 1-2, 1944-1945, p. 28.
25. Bernard (Et.), Bourgeois (P.) et Génévrier : L'examen radiologique systématique des rapatriés. *Soc. scient. d'Et. sur la Tuberculose*, 13 oct. 1945.
Bourgeois (P.) et Génévrier : *Soc. méd. Hôp. Paris*, 22 fév. 1946.

LA RADIOPHOTOGRAPHIE A TRÈS HAUT VOLTAGE

Par A. JAUBERT DE BEAUJEU (Tunis).

A l'étranger et en France, la radiophotographie se pratique, en général, avec les constantes suivantes :

Le voltage aux bornes de l'ampoule varie entre 90 et 100 kV., l'intensité est de 100 à 150 milliampères; la distance adoptée est 0,90 m., elle ne dépasse jamais 1 m.

Avec les films très rapides d'avant-guerre, les temps de pose étaient compris entre 0,15 seconde et 0,3 seconde; actuellement, les films que l'on trouve sur le marché en France permettent un temps de pose oscillant entre 0,5 seconde et 0,7 seconde.

Il nous a paru intéressant d'essayer la radiophotographie avec des tensions de l'ordre de 170-180 kilovolts.

Le générateur Massiot - de Beaujeu était employé; il permet d'obtenir des radiographies jusqu'à 200 kV., avec une intensité de 150 milliampères et plus.

La distance adoptée était de 1,20 m.

La chambre photographique de Massiot, munie d'un objectif S. O. M. Berthiot, d'ouverture F. 1,5, spécialement corrigé, était placé à l'extrémité d'un cône fermé par un écran 40 × 40 Super-Luménix.

Pour ces hautes tensions, nous avons utilisé les ampoules standard de thérapie profonde.

Avec ce dispositif, les radiophotographies normales ont été obtenues avec les constantes suivantes :

Voltage au départ : 175-180 kV. Intensité : 150-200 milliampères. Temps de pose : 0,25 seconde - 0,3 seconde pour les adultes de corpulence normale, 0,10 seconde - 0,15 seconde pour les enfants.

Fig. 1.

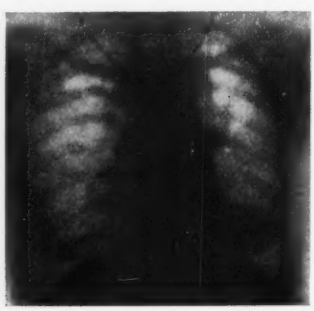

Fig. 2.

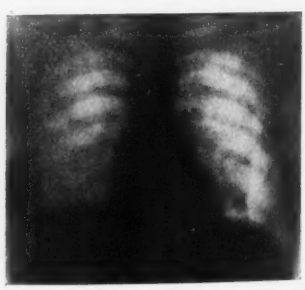

Fig. 3.

Il n'est pas douteux qu'avec des films extra-rapides, ces temps de pose pourront être diminués d'une façon importante.

D'autre part, l'ampoule standard 200 kV. permet de faire, sans échauffement exagéré de l'anticathode, 8 à 10 radiophotographies successives, ce qui est suffisant pour la clientèle privée.

Pour l'examen systématique des collectivités, il sera facile d'imaginer un dispositif de refroidissement énergique.

En résumé, l'emploi des tensions de l'ordre de 170-180 kV. a pour avantage une augmentation de la distance anticathode-écran et une diminution notable du temps de pose.

INCIDENTS DU DÉVELOPPEMENT RADIOGRAPHIQUE POUVANT ENTRAINER DES ERREURS DE DIAGNOSTIC EN RADIOLOGIE PULMONAIRE

Par ROBERT COLIEZ et A. N. LOISEAU.

Les causes d'erreur qui peuvent apparaître sur les films, par suite de leur manipulation ou de leur développement, sont très nombreuses, mais aussi extrêmement banales... Il est vraiment rare qu'un radiologiste « de métier » se laisse prendre à ces « défauts » qui sont très décelables pour la plupart dans la pratique courante. Cependant, le cas suivant nous a paru assez curieux pour être présenté devant vous. Voici quelle est notre histoire : une infirmière manipulatrice de notre service, un peu fatiguée, ayant maigri, a l'idée de se faire radiographier les poumons, et va solliciter cet examen dans un service central où elle est radiographiée par une de ses collègues. Le lendemain matin, elle en revient affolée avec un cliché qui montre une diminution de transparence très nette au niveau du lobe moyen droit; elle montre la radiographie en mon absence à un interne et s'en va consulter avec son cliché le médecin contrôleur de l'Hôpital, qui lui donne aussitôt trente jours de repos.

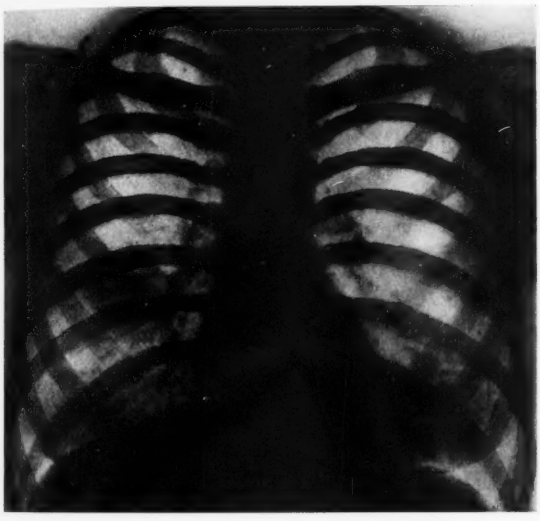

FIG. 1.

Je vais à l'Hôpital le lendemain et je demande à voir le film. C'est celui que je vous ai apporté ce soir (fig. 1) et que je vous engage à examiner avec moi : on constate, au niveau de l'union du tiers moyen et du tiers inférieur du poumon droit, une très nette obscurité formant une tache ovalaire à bords imprécis du volume d'un petit œuf environ. Cette opacité est très nettement marbrée. Il n'y a aucun doute qu'il s'agit d'un foyer pulmonaire : les caractères radiologiques sont classiques et parfaitement connus. Cependant, en raison de quelques signes cliniques qui ne sont pas en rapport avec l'importante lésion visible sur le cliché (en particulier l'absence de toux et de température), et après avoir examiné le cliché de près et trouvé quelques anomalies dont nous parlerons tout à l'heure, nous demandons une nouvelle radiographie qui est faite instantanément.

A notre grande surprise, le nouveau cliché *ne montre plus aucune ombre anormale* : les poumons sont radiologiquement tout à fait normaux; au niveau du point précédemment décrit, la transparence pulmonaire est parfaite. Nous vous présentons également cette deuxième épreuve (fig. 2) qui est totalement différente de la précédente. Nous portons alors toute notre attention sur le premier cliché, et nous découvrons qu'au niveau même de la tache qui avait semblé pathologique, la gélatine est anormalement brillante. Je vous prie de constater vous-même cette particularité extrêmement intéressante en manipulant ce film, car c'est elle qui donne la clef du mystère.

Voici ce qui s'était passé : il s'agit d'un phénomène déjà décrit, mais qui d'ordinaire ne prête pas à confusion. Le cliché avait simplement adhéré pendant le développement à un autre cliché ou à la paroi de la cuve. Dans ces conditions, le révélateur n'avait pu réduire le bromure d'argent (impressionné cependant de la même manière que partout ailleurs) et, lors du fixage, ce bromure d'argent non réduit s'est trouvé dissous par l'hyposulfite. Il en résulte un manque de densité au niveau de l'accident, ce qui se traduit, sur un cliché pulmonaire, par l'illusion d'une opacité inexistante.

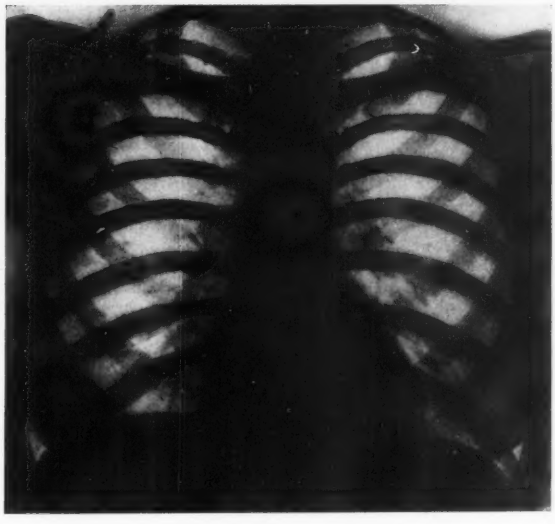

FIG. 2.

Il reste à expliquer pour quelle raison, en regardant l'une des faces du cliché à jour frisant, on constate, au niveau de la pseudo-tache pulmonaire, une image par réflexion qui est bien différente du reste du film : nous avons vu que le support y paraît beaucoup plus brillant. Cet aspect est dû au fait que la gélatine n'y contient pas de grains d'argent diffusants et tranche nettement avec l'aspect beaucoup plus mat de tout le reste de la surface du film où le bromure d'argent a pu être normalement réduit. On peut dire qu'au niveau de la tache, le cliché n'a pu être développé correctement dans le temps normal.

Pour nous résumer, deux films que l'on développait ensemble se sont probablement collés dès le début du développement et se sont ensuite détachés. Les professionnels de la photographie connaissent bien cette propriété particulière présentée par la gélatine lorsqu'elle commence, au début de son gonflement, à s'imprégner de liquide. On dit qu'à ce moment la gélatine

Fig. 3.

est particulièrement « happante », terme de métier qui caractérise bien la cause initiale de l'incident que nous décrivons.

Nous ajouterons que, bien que cet incident se produise de temps en temps, il donne rarement naissance, fort heureusement, à une simulation aussi parfaite d'une lésion pulmonaire. Souvent, la tache a des limites beaucoup plus nettes et ne permet pas la méprise : il est nécessaire, pour expliquer le *dégradé* qui est ici observé, de faire intervenir, au voisinage de la surface de contact, l'existence d'une zone où le révélateur, maintenu en couche mince, stagne et s'épuise assez rapidement.

Les conclusions de cette petite histoire vous sont connues d'avance, et nous ne ferons, en les formulant, que répéter quelques truismes :

1° Il est toujours dangereux de procéder à un examen radiographique sans radioscopie.

2° On attachera quelque importance à la manière dont les films sont placés dans les cadres, et l'on préférera les cadres qui ne permettent pas aux films de se gondoler.

3° On évitera de développer un trop grand nombre de radiographies à la fois et, dans une série, on aura soin que les cadres ne soient pas trop jointifs.

4° Dès le début du développement, il importe de secouer les films et de veiller à leur individualité.

Nous avons essayé de reproduire artificiellement cet incident en maintenant volontairement deux films collés l'un contre l'autre pendant une partie du développement dans une cuve verticale. Nous nous sommes rapidement rendu compte que la réalisation d'un défaut, dont l'aspect serait aussi dangereux que celui que nous avons présenté, n'est pas facile à reproduire, ce qui prouve que l'éventualité de sa production doit être assez rare : cependant, grâce à l'amabilité de M. Barbotin, des Laboratoires Kodak, nous pouvons vous présenter deux films représentant une main et où il existe une tache irrégulière du même ordre que la précédente. L'un de ces films a été reproduit (fig. 3). Mais la différence est ici totale, et je crois qu'aucun d'entre nous ne s'y laisserait prendre, car les limites de la tache sont beaucoup plus nettes. Il est assez amusant du reste de constater qu'au moment même où nous nous préoccupions du phéno-

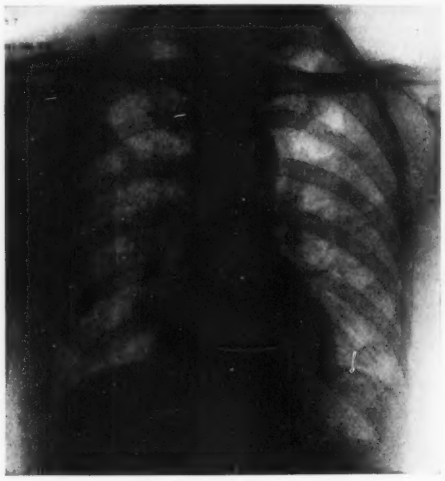

Fig. 4.

mène de « happage » de la gélatine, les Laboratoires Kodak étudiaient justement des « agents mouillants » destinés à éviter cet inconvénient, ainsi que quelques autres. Les « agents mouillants », dont la composition chimique paraît complexe, sont des acides gras particulièrement voisins de l'acide taurocholique, et qui ont la propriété d'*abaisser la tension superficielle*. Peut-être quelques-uns d'entre vous se sont-ils amusés de l'expérience du canard flottant dans une mare dans laquelle on verse subitement un « agent mouillant » : on sait que le canard se noie. En ajoutant au révélateur et à l'eau de lavage une certaine proportion de « mouillant », on nous promet un mouillage instantané et complet du film, l'absence des effets de happage, ainsi que la disparition des taches de gouttes. L'intensité des dépôts calcaires serait également diminuée.

Le « défaut » que nous venons de décrire n'est du reste pas le seul qui peut se produire, et nous connaissons bien les lunules en croissant dues aux doigts avant le développement, les arborisations curieuses dues aux décharges électriques, les taches de révélateur, les taches de fixage, toutes les souillures dues aux cadres mal lavés, les diverses empreintes digitales, les bulles d'air claires ou foncées, les plaques locales d'inversion dues à l'effet Villard, les voiles

chimiques localisés, les voiles par fixage inégal, les taches et poussières des écrans. Toutes ces images artificielles sont facilement éventées. Un peu plus dangereuses sont :

1° Les zones où les écrans renforçateurs n'appuient pas bien sur le film par suite de l'emploi de cassettes défectueuses; il est vrai que le flou des images ne peut laisser longtemps un observateur attentif dans l'erreur.

2° Plus dangereuses encore sont les différences de température entre les différents points du bain lorsqu'en hiver celui-ci est chauffé artificiellement. On peut alors, si le bain n'est pas bien remué, voir le film se diviser en deux zones dans le sens vertical (en raison de la différence de densité de l'eau, le bas de la cuve étant à 18° et le haut pouvant atteindre 25° [cf. fig. 4]). C'est toujours dans les radiographies pulmonaires que ces défauts sont le plus marqués, et nous avons vu récemment un cliché exécuté par un non spécialiste qui présentait cette particularité. Ce médecin avait conclu du reste à une différence de la transparence de tout un hémithorax, alors que cette différence ne correspondait en réalité à rien de pathologique.

Parmi toutes ces anomalies artificielles, les phénomènes de happage sont certainement les plus dangereux : en vous présentant le premier cliché, nous avons voulu rappeler des faits connus, mais quelquefois un peu oubliés. Il est clair, les circonstances de l'examen de notre infirmière étant assez impressionnantes, que si celle-ci n'avait pas appartenu à un milieu hospitalier « radiologique », son cas aurait peut-être été moins bien étudié, et qu'elle pouvait risquer d'être considérée comme tuberculeuse, puis isolée peut-être dans un sanatorium pendant un certain temps. Des cas de ce genre ont dû déjà certainement se produire et ont pu faire croire à des lésions muettes. J'ajouterai qu'il est probable que quelques « guérisons » cliniques et radiologiques de ce genre ont pu se trouver attribuées à la cure d'altitude.

Discussion. — *M. Thibonneau.* — Il arrive en effet souvent qu'un bain réchauffé sans précautions soit plus froid dans sa partie basse que dans sa partie haute. Les inconvénients que présente cette particularité peuvent, si on l'emploie systématiquement, être transformés en appréciables avantages.

C'est ce que l'on peut faire lorsqu'un cliché comprend à ses deux extrémités des régions de densités différentes, par exemple les sommets et les bases des poumons, surtout chez les femmes à seins développés. Le temps de pose doit être celui qui convient à la partie la plus dense; la partie la plus claire, étant ainsi un peu surexposée, sera placée en bas dans la partie froide où elle se développera lentement. Le développement doit être très surveillé; si l'action différentielle se montre trop accentuée, il faut faire émerger la partie supérieure, la partie inférieure se développe alors dans la partie chaude. Ce développement a le défaut de réclamer une surveillance attentive, mais donne des clichés très homogènes.

M. Coliez. — Je répondrai à M. Thibonneau que je suis tout à fait de son avis en ce qui concerne l'intérêt que peut présenter un bain de développement dont la température est plus élevée à sa partie supérieure qu'à sa partie inférieure. Il s'agit là d'un des procédés que j'ai signalés comme permettant d'obtenir une « égalisation » des noirs pour des clichés qui présentent des zones surexposées comme, par exemple, la partie de la colonne vertébrale qui se trouve au-dessus des diaphragmes, dans les grands clichés de profil de la colonne dorso-lombaire. Cependant, le procédé est peu applicable, car il est difficile dans la pratique de pouvoir compter sur cette différence : après le développement de quelques clichés, la température du bain tend à s'égaliser par convection.

RADIOTHÉRAPIE

DISTRIBUTION SPATIALE DU RAYONNEMENT X PAR CERTAINES ANTICATHODES [1]

Par Lucien MALLET et Robert MAURIN.

Le rayonnement émis par une anticathode en tungstène est complexe. Cette hétérogénéité est constituée *par les rayonnements de fluorescence* caractéristiques du métal et qui apparaissent pour des voltages correspondant à ses niveaux d'excitation, 70.000 pour la raie K = 0,2056 A. du tungstène, *et par le fond continu* constitué par une infinité de radiations que l'on peut expliquer grossièrement par une sorte de freinage des électrons au sein des champs atomiques; le fond continu a pour limite la radiation de fréquence maxima Vo, exactement reliée au potentiel d'excitation par la relation quantique :

$$Vo = \frac{eV}{h} ;$$

elle correspond également au minimum d'intensité.

A ce rayonnement principal émis par le foyer anodique s'ajoute un rayonnement moins important, mais capable cependant de modifier qualitativement et quantitativement le précédent; c'est le rayonnement provenant des pièces anodiques soumises moins directement à la chute de potentiel anticathodique ou provenant des impacts des électrons échappés au faisceau cathodique principal, constituant un rayonnement X parasite.

Pour déceler ces radiations aberrantes, nous avons employé la méthode photographique, plus particulièrement la méthode de la chambre noire par éclairage X à l'aide d'un écran de plomb percé d'un orifice de 0,5 mm. de diamètre formant diaphragme. Ce procédé donne de l'objet une image renversée qui se trouve dans le rapport objet-écran, et écran-film (fig. 1).

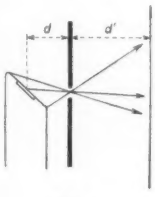

Fig. 1.

Nous vous soumettons les divers aspects de la structure interne du tube et de son anticathode révélée par ce procédé.

1° Ampoule Philips destinée à la radiothérapie à très courte distance, de très petites dimensions et se trouvant au bout d'un tube métallique.

2° Ampoule type Coolidge à anticathode de tungstène massive placée dans une cuve à huile. En outre du focus proprement dit, la masse de tungstène et sa tige-support de molybdène apparaissent nettement en demi-teintes.

(1) Travail du Centre de Radio-Biologie clinique (Hôpital Tenon).

3° Tube Varay à grand débit, refroidissement par circulation d'huile : pastille de tungstène sertie dans une masse de cuivre. Le foyer proprement dit à large surface est uniforme en apparence, car surexposé; mais sur des clichés plus faibles, la zone d'impact apparaît excentrée. Cette plage principale est circonscrite par des anneaux en cocarde d'intensités décroissantes que nous retrouvons dans le tube suivant (fig. 2).

4° Tube américain Picker, à refroidissement, que nous avons pris pour type d'étude. La plage centrale A correspond au flux principal d'électrons venant frapper la surface de tungstène, mais la zone B du reste de la pastille de tungstène, ainsi que les parties C et D de la masse anticathodique de cuivre, sont également reproduites sur le film avec une intensité beaucoup plus faible, mais traduisant néanmoins l'émission du rayonnement.

Sur ces données, nous avons cherché à faire une détermination quantitative et qualitative de ces diverses radiations en fonction de leur distribution dans l'espace représentée par l'image du film, et suivant la distance par rapport à l'anticathode.

Fig. 2.
Image de l'anticathode Picker. Méthode de chambre noire.

Ces questions ont été étudiées par deux méthodes : 1° méthode des microchambres; 2° méthode de noircissement photographique.

A. — La première permet d'étudier l'intensité ionisante du rayonnement, à l'aide de très petites chambres d'ionisation dont nous vous soumettons quelques modèles.

Ces petites chambres condensatrices sont constituées par une cage extérieure en substances de faible poids atomique : aluminium, magnésium, ou substances organiques, et une électrode centrale isolée. Leur volume est de très petites dimensions, ordre de quelques millimètres cubes, et leur capacité électrique de 2 à 7 cm.

Indépendantes du système de charge, elles peuvent être placées dans la zone à mesurer et constituent un récepteur ponctuel de très petites dimensions. Leur charge et la mesure de leur décharge s'effectuent soit à l'aide d'un système électrométrique, type électroscope, chargé statiquement, soit à l'aide d'un radiomètre chargé par un redresseur oxy-métal branché directement sur le secteur, qui porte l'une des armatures d'un condensateur variable à un potentiel de 110 volts.

Cette armature une fois chargée est ensuite désolidarisée de l'oxy-métal et reliée au fil de l'électromètre, coiffé de la chambre que l'on désire charger.

On règle la capacité variable de façon à amener le potentiel de charge de l'armature interne de la microchambre à une valeur correspondante toujours la même, par exemple à la division 100 de l'électromètre.

La corde de l'électromètre étant ensuite désolidarisée de la capacité variable, et ramenée au potentiel zéro, la graduation lue quand on la rendra à nouveau solidaire de l'armature interne de la microchambre, après exposition de cette dernière aux rayons, donnera une mesure comparative de doses de rayonnement que la microchambre a reçues.

B. — La méthode de noircissement consiste à comparer les teintes des diverses plages du film, avec un comparateur sensitométrique étalonné et observé à l'aide d'un colorimètre.

La première série des mesures consistait à établir les valeurs comparatives du rayonnement global et du rayonnement émis par la plage centrale A. Elle nous a montré que, pour une tension de 100 kV. sans filtre, le rayonnement total était beaucoup plus pénétrant que le rayonnement canalisé central (fig. 3).

Ces résultats nous ont incité à rechercher quel était

Fig. 3 *bis*.

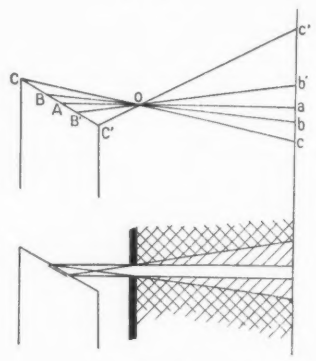

Fig. 3.

le rayonnement responsable de ce durcissement lors d'un faisceau large. Pour cela, nous avons, à l'emplacement du film qui nous avait permis d'analyser les diverses plages anticathodiques, susbtitué les petites chambres d'ionisation et observé en chaque point, par la méthode de la couche de demi-absorption, la qualité du rayonnement. Nous avons ainsi constaté que la plage centrale A émettait le rayonnement de plus

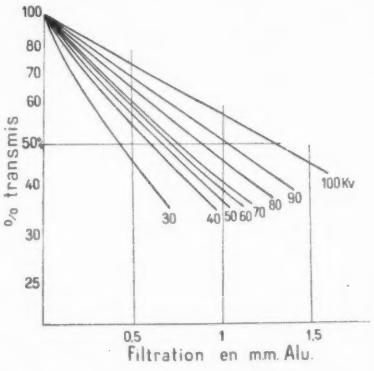

Fig. 4.

faible fréquence, tandis que les plages B et C fournissaient des rayons de plus en plus pénétrants (fig. 3 *bis*).

Enfin, recherchant l'intensité de ces divers faisceaux de rayons, nous avons vu que les zones B et C émettaient des rayons en quantités beaucoup plus faibles.

La méthode photographique a donné des résultats sensiblement superposables.

Nous avons complété cette étude par une recherche de la qualité du rayonnement en fonction de la distance à laquelle on se place par rapport à l'axe du tube.

Nous avons constaté que, près du tube, le rayonnement était plus pénétrant qu'au double de cette dis-

tance, résultat, semble-t-il, conforme à la distribution du rayonnement par l'anticathode, et dans lequel le diaphragme de sortie des rayons, constitué par le manchon localisateur, joue le rôle principal, car il arrête les rayons parasites pénétrants émis sous de de grands angles près de l'anticathode (fig. 4).

ANALYSE NUMÉRIQUE DU RAYONNEMENT ANTICATHODIQUE

PREMIÈRE MÉTHODE : MICROCHAMBRES. — Le film sur lequel a été obtenue l'image de l'anticathode est replacé, après développement, dans la position exacte qu'il occupait quand le cliché a été pris, à 40 cm. de l'axe du tube. On place ensuite des microchambres dans chaque région du film reproduisant les zones A, B, C de l'anticathode. La comparaison des intensités dans chaque zone se fait en réglant les temps de pose, de façon à obtenir pour chaque chambre le nombre de divisions de chute de l'électromètre.

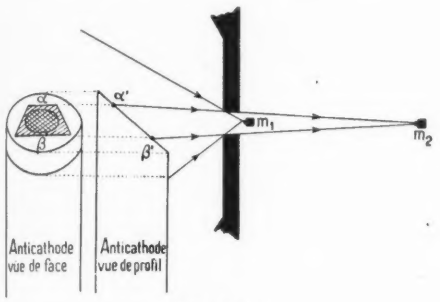

FIG. 4 *bis*.

Une série d'écrans d'aluminium permettent de déterminer la couche de demi-valeur pour chaque zone en cherchant, par interpolation sur la courbe d'absorption totale dans l'aluminium, quelle est la filtration qui donne le même nombre de divisions de chute que le rayonnement non filtré donne pour un temps d'exposition moitié du précédent.

Résultats pour 100 kV. :

Plage centrale A.....	C. D. A. = 1,75 mm. d'Al.
Plage B. Reste de la pastille de tungstène	C. D. A. = 2,30 » »
Plage C. Partie en cuivre de l'anticathode	C. D. A. = 2,35 » »

Intensité relative du rayonnement entre les plages A, B, C. — Des microchambres placées dans chacune de ces zones nous ont montré que le rayonnement émis par une surface était 220 fois plus intense dans la zone A que dans la zone B, et 2 fois plus intense dans la zone B que dans la zone C.

Mais ceci ne veut pas dire que la zone B n'intervient que dans la proportion de 1/120 du rayonnement, et la zone C dans la proportion de 1/140. En effet, les zones B et C sont beaucoup plus étendues que la zone A. On conçoit donc que le rayonnement plus dur qu'elles apportent puisse déplacer notablement la qualité du rayonnement vers les courtes longueurs d'onde.

Si, après avoir enlevé le diaphragme, on mesure, pour cette même distance de 40 cm. de l'anticathode, quelle est la C. D. A. du rayonnement total en faisceau large, on trouve : C. D. A. du rayonnement en faisceau large à 40 cm. de l'anticathode : 2 mm. d'aluminium. La pénétration du rayonnement global de l'anticathode se situe donc à une valeur moyenne comprise entre les pénétrations des divers rayonnements émis par chacune des zones A, B, C.

L'image de l'anticathode nous a montré que toutes les régions sans exception de l'anticathode massive en cuivre émettaient du rayonnement. Ce rayonnement parasite se fait dans toutes les directions.

Comme corollaire, on constate également que la microchambre M_1, placée près de la fenêtre de sortie du tube, collecte du rayonnement parasite de toute l'anticathode, tandis que M_2 n'en reçoit que la zone doublement hachurée. Il est donc normal que ce rayonnement parasite, qui a pour effet de durcir le rayonnement moyen, ait sur M_1 une plus grande influence que sur M_2, et nous ne devons pas nous étonner de trouver un rayonnement plus dur très près du tube que plus loin.

Cette même différence, entre la qualité du rayonnement émis par la zone centrale A seule et le rayonnement global de l'anticathode, se retrouve d'ailleurs pour d'autres distances. A 3 cm. de l'axe du tube, la C. D. A. en faisceau ponctuel, issue du centre de l'anticathode, est de 1,80 mm. d'Al. La C. D. A. du faisceau large est de 225 mm. d'Al.

Conclusion. — Cette étude par les microchambres à la tension de 100 kV. nous montre que tant qu'on ne recueille que la partie du rayonnement émise par la partie centrale de l'anticathode, la C. D. A. est sensiblement la même tout le long du faisceau et reste comprise entre 1,75 à 40 cm., et 1,80 à 8 cm.

Au contraire, en faisceau large, la différence entre la pénétration du rayonnement à 40 cm. et à 8 cm. est plus sensible : C. D. A. : 2; à 40 cm. : 2,5 à 8 cm.

Avant d'interpréter ces résultats, nous allons chercher à les vérifier par d'autres procédés de mesure.

Nous donnerons successivement les résultats obtenus avec le dosimètre du type Strauss et ceux obtenus avec la méthode photographique.

DEUXIÈME MÉTHODE : ETUDE FAITE AVEC UN DOSIMÈTRE DU TYPE STAUSS. — Les dimensions de la chambre ne nous permettent d'opérer qu'un faisceau large. Les courbes d'absorption totale donnent, pour chacune des tensions de 30 à 100 kV., un pourcentage transmis plus élevé à 8 cm. qu'à 23 cm. (fig. 5). Ceci est surtout sensible pour les tensions voisines de 100 kV. A cette tension, le décalage est net entre les C. D. A. à 23 cm. et à 8 cm., qui sont respectivement égales 0,9 mm. d'Al et 1,25 mm. Al (fig. 6). Nous ne devons pas nous étonner de trouver des C. D. A. plus faibles que

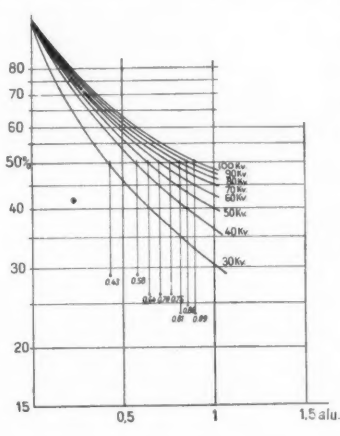

FIG. 5.

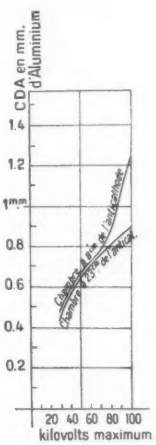

FIG. 6.

œlles trouvées aux mêmes distances à l'aide des microchambres; en effet, la paroi métallique de cette dernière élimine le rayonnement le plus mou. Ce qui importe, c'est que, comme précédemment, nous trouvons un maximum de pénétration du faisceau large au voisinage du tube.

TROISIÈME MÉTHODE D'ÉTUDE DU RAYONNEMENT : MÉTHODE COLORIMÉTRIQUE. — Cette méthode de noircissement d'un film radio, la teinte obtenue étant appréciée à l'aide d'un colorimètre, a donné pour la même tension de 100 kV. et à 40 cm. de l'anticathode :

Zone A ..... C. D. A. = 1,10 mm. d'Al.
» B ..... C. D. A. = 1,50 » »
» C ..... C. D. A. = 1,70 » »

Si, à cette même distance de 40 cm. de l'anticathode, on opère en faisceau large, nous devrions nous attendre à trouver, comme dans le cas des microchambres, une C. D. A. comprise entre celle des différentes plages. Or, nous trouvons :

Faisceau large .... C. D. A. = 1 mm. d'Al.

Cette apparente anomalie est due au fait que, quand le diaphragme se trouve enlevé au rayonnement global émis par l'anticathode, vient se surajouter un rayonnement très mou diffusé par les parois de la gaine.

Dans le cas des mesures par les microchambres, la plus grande partie de ce rayonnement est éliminée par la paroi de la microchambre, ce qui permet de trouver, pour la dureté moyenne du rayonnement en faisceau large, une valeur qui ne se trouve pas abaissée par le rayonnement de diffusion.

Il était intéressant d'étudier la qualité de ce rayonnement diffusé pur.

Mode opératoire pour l'étude du rayonnement diffusé par la gaine. — Le film étant situé à 8 cm. de l'anticathode, nous avons placé, sur la fenêtre par laquelle sort le rayonnement, un cache en plomb épais: 3 mm., complété par une légère épaisseur d'aluminium et supprimant complètement, pour une partie du film, le rayonnement provenant directement de l'anticathode, mais laissant subsister le rayonnement diffusé par la gaine (1).

La figure montre que la zone comprise entre les points A et B ne peut recevoir aucun rayonnement direct de l'anticathode et ne reçoit que du rayonnement diffusé par la gaine. Nous avons vérifié par un cache en plomb étendu et de la même épaisseur que celui utilisé, que la diffusion du plomb est négligeable.

En interposant entre le film et le tube des écrans d'aluminium, nous avons mesuré la C. D. A. de ce rayonnement diffusé et constaté que pour 100 kV. ce rayonnement diffusé par les parois du tube et par l'huile correspondait à une C. D. A. de: 0,50 Al (fig. 7 et 7 *bis*).

Le rayonnement de diffusion de la gaine vient se surajouter à un rayonnement dont les sources anticathodiques sont multiples, ce qui contribue au voile des clichés. Mais ce rayonnement de diffusion peut, en grande partie, être éliminé par le localisateur (fig. 8). Encore faut-il que ce dernier soit placé suffisamment près du tube, ainsi que le montrent les schémas.

Ces constatations nous amènent à considérer que, pour les tubes à large foyer, il ne faut pas compter sur un diaphragme pour éliminer le rayonnement émis par les parties de l'anticathode autres que le foyer principal ? En effet, ceci ne pourrait être réalisé qu'avec des diaphragmes de très faible ouverture ; mais la figure 9 nous montre qu'un diaphragme de 1 cm. de diamètre ne permet, à 48 cm. de l'anticathode, qu'un champ d'exploration de 4,2 cm. de diamètre par la totalité du rayonnement émis par la plage centrale de l'anticathode. Pour obtenir un champ suffisant pour la radioscopie ou graphie, il faut une ouverture du diaphragme telle que ce dernier n'arrêtera qu'une faible fraction du rayonnement parasite.

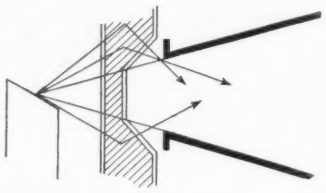

FIG. 7.

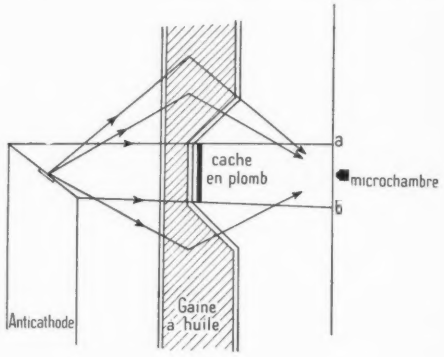

FIG. 7 *bis*.

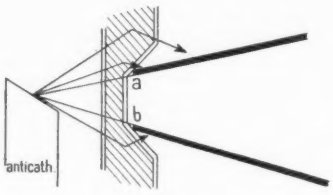

FIG. 8.

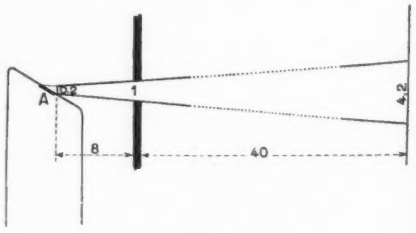

FIG. 9.

Si donc on ne peut compter sur le diaphragme pour éliminer le rayonnement émis par les masses métalliques de l'anticathode ne constituant pas le foyer principal d'émission, il faut réduire, autant que

(1) Rappelons que ce rayonnement de diffusion ne représente qu'une fraction du rayonnement de grande longueur d'onde, l'autre fraction étant due au fait que le tube est auto-redresseur.

faire se peut, ces foyers secondaires en utilisant des limitateurs anticathodiques intratubulaires.

Nous avons essayé d'interpréter les différences qualitatives du rayonnement X émis par les anticathodes, en considérant les variations d'influence du flux électronique. Les électrons émis par le filament cathodique acquièrent, sous la différence de tension entre celui-ci et la plage centrale A de l'anticathode, une certaine énergie, fonction de cette différence de potentiel : W = e. V.

En arrivant sur la plage A, ils provoquent l'émission de radiations X de fréquences très variables, de fluorescence et de fond continue comme nous l'avons dit, mais qui ne devraient pas être notablement différentes de celles des plages B et C. Il faut donc, au niveau du faisceau central électronique, supposer un mécanisme différent et faire intervenir les phénomènes réciproques de répulsion électronique. Le freinage est le plus intense au centre où la densité électronique est la plus forte. Il y a chute de tension relative. Au contraire, les électrons dispersés frappant les plages périphériques B et C arrivent dans des zones où le potentiel se trouve avoir avec le filament un écart plus grand; d'où leur plus grande énergie cinétique et la dureté plus grande de la radiation émise.

Nous avions déjà signalé, dans une étude faite sur le premier tube Coolidge, avec Marcel Boll, en 1916, que, pour une même tension aux bornes du tube, lorsque l'intensité croissait, par conséquent l'émission électronique, la qualité du rayonnement variait et devenait beaucoup moins pénétrante.

Ces phénomènes ont, dans le domaine de la pratique radiographique et radiothérapique, des conséquences qui ne sont pas négligeables.

Discussion. — *M. Thibonneau.* — Le fait que signale Mallet, que les rayons périphériques sont plus pénétrants, et donc plus efficaces que les rayons centraux, donne un nouvel intérêt à cette notion de géométrie qui veut qu'en radiographie les foyers d'ampoule doivent être aussi fins que possible.

On a demandé que les ampoules soient accompagnées d'un certificat donnant les dimensions de leur foyer; mais, en attendant que les constructeurs veuillent bien accompagner leurs ampoules d'une photographie de leur foyer, je dois dire que rien n'est plus simple à l'acquéreur que de faire lui-même cette photographie qui aura pour lui une valeur encore plus grande.

Il suffit de placer l'ampoule à une distance quelconque d'un petit film enveloppé dans du papier noir, d'interposer entre le foyer et le film, et à égale distance des deux, une mince feuille de plomb percée d'un trou d'aiguille extrêmement fin pour obtenir l'image du foyer en dimensions réelles. L'opération demande quelques secondes d'exposition et quelques minutes de développement.

M. Coliez. — A l'appui de la très intéressante communication de M. Mallet, je voudrais dire combien j'ai été frappé par la diversité de la répartition du rayonnement autour des tubes à rayons X de radiothérapie. Effectuant, il y a une dizaine d'années, avec M. Dauvilliers, des recherches d'isodoses avec un dosimètre de Hammer, nous avions trouvé un tube correctement placé dans sa cupule qui, pour une distance focale de 40 cm. et un champ de 20 cm. de diamètre, donnait un maximum de dose très accusé sur le bord même de la localisation. La plupart de ces variations sont dues à la cratérisation des anticathodes, des irrégularités du tungstène pouvant amener des « ombres » assez accentuées dans certains azimuts. Les foyers des tubes de radiothérapie sont souvent très irréguliers, phénomène dû au fait qu'il n'existe pas de pièces de concentration qui soient absolument parfaites, c'est-à-dire qui soient susceptibles de diriger les électrons d'une manière égale et suivant la même densité sur toute la surface assez large de l'anticathode. Les foyers les plus inégaux sont certainement ceux des tubes de radiothérapie de contact (plésio-rœntgenthérapie) : leur proximité de la région à traiter peut même entraîner des différences importantes de la dose donnée en surface lorsque le diaphragme employé est un peu large. Aussi, les vérifications photographiques sont-elles souvent très instructives et peuvent-elles expliquer des échecs. Les radio-images de foyers de tubes de radiothérapie apportées ici sont extrêmement intéressantes : je rappellerai volontiers à ce sujet qu'il est possible d'obtenir une bonne image du foyer et de l'anticathode d'un tube de diagnostic *en radioscopie*, en plaçant l'écran fluorescent à une distance du diaphragme égale à la distance de ce diaphragme à l'anticathode. En fermant le diaphragme jusqu'à une ouverture presque punctiforme, on voit se dessiner la surface brillante du foyer entourée de l'image en vraie grandeur, mais renversée de toute la portion de l'anticathode qui émet une certaine quantité de rayonnement. Cette expérience est réalisable avec les tubes à anticathode massive actuels; mais l'image obtenue est moins caractéristique que lorsqu'on employait des tubes standard à tige de molybdène dont la forme en fuseau était beaucoup plus reconnaissable: la tige de molybdène était alors visible sur plusieurs centimètres en arrière de sa portion renflée. Pour terminer, j'ajouterai qu'en ce qui concerne les tubes de diagnostic, les constructeurs effectuent toujours une radio-image pour chaque nouveau tube mis en vente, afin de vérifier la forme réelle de son foyer, ainsi que ses dimensions.

RADIO-COMPTEUR POUR PARTICULES IONISANTES [1]

Par Lucien MALLET.

Pour dénombrer les corpuscules photons, négatons, positons, etc..., émis par les corps radio-actifs, on ne peut s'adresser aux appareils électrométriques, habituellement utilisés pour des mesures relatives, tels qu'électromètres à chambre d'ionisation ou électroscopes qui sont intégrateurs. On doit s'adresser aux compteurs de rayons.

Lorsqu'un corpuscule ionisant traverse un condensateur gazeux porté à un potentiel disruptif, il se produit une décharge capable de rendre le gaz conducteur entre les armatures, il s'ébauche un arc donnant naissance à un courant très bref et intense, pouvant être enregistré par un électromètre, un oscillographe, un haut parleur ou un compteur mécanique après amplification par triode.

L'effet ionisant d'un seul corpuscule rayons β, par exemple, incapable d'être décelé par lui-même, se trouve, par l'effet de la décharge, amplifié des centaines de fois. C'est sur ces principes donnés par Geiger-Müller, qu'est construit notre radio-compteur. La chambre d'ionisation ou compteur est formée d'un tube d'aluminium de 20 mm. de diamètre, et de 60 mm. de haut et 1/10 de mm. d'épaisseur.

(1) Travail du Centre de Radio-Biologie clinique (Hôpital Tenon).

Ce cylindre est formé par des bouchons isolants en ébonite, dans lesquels sont fixées des pièces métalliques, servant à tendre, suivant l'axe, un fil de tungstène de 2/10 de mm. Entre le fil et la paroi, on maintient une différence de potentiel constante d'environ 1.300 volts, tension juste inférieure à celle de la charge de disruption. Cette tension peut être fournie soit par une batterie de piles, soit par un redresseur à haute tension bien stabilisé. L'atmosphère du cylindre d'ionisation est constituée par un mélange d'argent et de vapeurs d'acétone à une pression de 15 mm. de Hg. Lorsqu'une particule pénètre

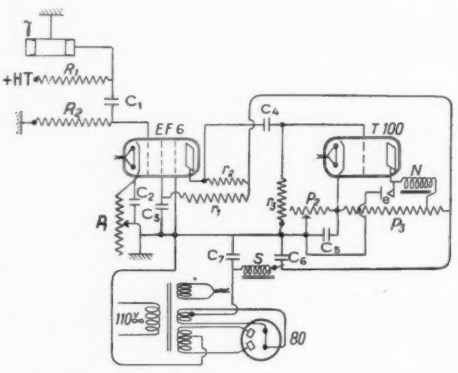

FIG. 1. — Radio-compteur pour particules.

dans le compteur, il se produit une ionisation primaire qui déclanche une décharge dans le gaz. Les impulsions sont transmises à la grille de l'amplificateur qui charge à son tour la grille d'un thyratron dont le courant anodique fait fonctionner un *numérateur téléphonique* muni d'un relai destiné à étendre l'arc du thyratron.

Cet appareil permet, par deux lectures du numérateur, de connaître le nombre d'électrons émis en un temps donné. Afin de protéger le compteur contre les rayons parasites : γ rayons cosmiques, etc., on l'entoure d'une épaisseur de plomb de 10 cm. Malgré cela, l'appareil enregistre des impulsions étrangères qui, normalement, ne doivent pas dépasser 5 à 6 par minute.

Il est utile de vérifier la stabilité du compteur à l'aide d'un étalon radio-actif. On peut utiliser du K Cl. On sait que le potassium présente une radio-activité β naturelle. On adapte sur le compteur un cylindre de papier à double feuillet contenant le K. Son activité pour une quantité et une surface déterminées est sensiblement constante et sert de référence. On peut utiliser aussi, pour explorer la perméabilité et la sensibilité du compteur suivant la hauteur du cylindre et la génératrice, un étalon d'urane constitué par un dépôt électro-chimique sur une bande de nickel de 3 mm. de largeur que l'on déplace à partir du plan médian vers les faces du cylindre. On constate alors que, vers les extrémités, la sensibilité décroît et finit par s'annuler en bout. On voit l'importance de la position par rapport au cylindre de l'objet à mesurer, de sa forme et de la répartition en surface.

UTILISATION DU COMPTEUR. — Les substances à mesurer doivent être réparties d'une façon uniforme sur une feuille d'aluminium, de 1/10 de mm. et recouverte d'une feuille de cellophane (3/100 de mm.) que l'on fait adhérer à l'aide d'albuplast. Le tout est aplati et roulé sur un mandrin ayant le diamètre d'un compteur. Ce rouleau doit s'adapter facilement sur le compteur (méthode Jolliot et Pierre Süe).

S'il s'agit d'une solution contenant la substance radio-active, on la dépose, préalablement à la confection du cylindre, sur la lamelle d'aluminium, en déposant quelques gouttes en diagonale dont on connaît exactement le volume. Ces gouttes sont séchées à l'étuve à 100° en 3 minutes pour le Nal, par exemple. On tiendra compte de l'absorption par la feuille de cellophane (surface active). S'il s'agit d'un produit humide, il sera desséché sur une plaque chauffante, après étalement uniforme. C'est ainsi que, pour des *organes d'animaux* radio-actifs, on étalera au rouleau de menus morceaux dont on aura déterminé le poids auparavant; de même pour le sang, on étale, sur la lamelle d'aluminium, une quantité connue qui est séchée par ventilation. On peut aussi réduire en poudre des organes desséchés et les reporter sur film gélatineux. Si l'on veut opérer sur des organes entiers ou de gros fragments à poids connus, il faut les détruire par la soude et le nitrate de potasse. S'il s'agit, par exemple, de la recherche de l'iode, la dissolution chaude est additionnée d'un peu d'iodure entraîneur, puis précipitée par le nitrate d'argent en milieu NaH. Les mesures ne peuvent se faire que sur des solutions ou préparations d'une intensité radio-active assez faible, car le numérateur du compteur est capable de se bloquer par inertie. On ne peut, pour avoir une mesure correcte, dépasser 200 à 300 impulsions par minute. La sensibilité du compteur est de l'ordre de 10^{-9} gr.

A l'aide du compteur, on peut non seulement étudier l'activité d'une substance, mais aussi rechercher la période et la vie moyenne des corps radio-actifs artificiels, comme pour un corps radio-actif naturel. Connaître également la quantité de substance radio-active à l'origine.

On peut aussi étudier l'absorption dans la matière des divers rayonnements γ ou β émis par les corps radio-actifs artificiels, comme avec les électromètres ou électroscopes ordinaires.

Enfin, l'emploi du radio-compteur permet d'étudier la concentration d'un radio-isotope et son isolement de la masse de molécules bombardées par un rayonnement de neutrons.

La réaction de Chalmers et Szilard permet de mettre en évidence les atomes détachés des molécules généralement organiques par recul radio-actif, phénomène qui apparaît lors de l'émission d'un photon ou d'un neutron. C'est ainsi que l'irradiation du bromure d'éthyle par neutrons et γ est suivie de la mise en liberté d'une certaine quantité de brome actif libre qui a rompu ses liaisons organiques. Ce brome pourra être séparé par les procédés chimiques usuels si on ajoute quelques traces de brome inactif. On obtient également de l'iode par le même procédé, de même du radio-manganèse peut être obtenu de MnO 4 K, du radio arsenic à l'aide d'une solution d'acide cacodylique.

ACTIVITÉS POUR UN MÊME POIDS D'ORGANES FRAIS

Quantités de thorium en γ après 3 périodes	Thorium X	Phosphore
0 γ 0154	Rate.	Os.
0 γ 009	Os.	Rate.
0 γ 0094	Intestin.	Foie.
0 γ 0085	Rein.	Estomac et intestin.
0 γ 0055	Cœur.	Cœur.
0 γ 0045	Poumon.	Rein.
0 γ 0022	Peau.	Poumon.
0 γ 002	Cerveau.	Peau.
0 γ 0007	Foie.	Cerveau.

Enfin, les radio-isotopes peuvent être encore séparés à l'aide du charbon actif du sulfate de baryte ou de l'hydrate ferrique colloïdal. Au cours de toutes ces recherches, le compteur permet de faire un contrôle rigoureux.

Comme application du radio-compteur, nous avons étudié, comparativement chez la souris, la fixation par divers organes du radio-phosphore et du thorium X.

Il y a de nombreuses analogies dans l'absorption par divers organes de ces deux radio-éléments : électivement, le thorium X et le radio-phosphore se fixent sur les os et la rate, ainsi que sur le tube digestif. Par contre, le foie fixe le phosphore, mais retient peu le thorium X.

PHYSIOTHÉRAPIE

LA PHYSIOTHÉRAPIE DES PARENDOCRINOSES ŒSTROGÈNES

Par J. A. HUET, A. D. HERSCHBERG et J. L. GODLEWSKI.

Le rôle régulateur de la région hypophyso-thalamique sur l'ensemble des métabolismes de l'économie animale n'est plus à démontrer. De nombreuses affections ont sans doute pour origine des troubles circulatoires de cette région, le trouble le plus fréquent étant la stase. Cette congestion localisée se rencontre volontiers dans les syndromes de surcharge folliculinique et donne à son tour un aspect clinique particulier au syndrome.

Parmi les complications de l'hyperfolliculinisme, les parendocrinoses œstrogènes jouent un rôle de premier plan. HUET et HERSCHBERG ont proposé le terme de parendocrinose pour caractériser des lésions à distance créées par un dysfonctionnement endocrinien et évoluant pour leur propre compte, indépendamment du trouble glandulaire primitif. En particulier, les parendocrinoses œstrogènes se manifestent sous forme d'adénomes multiples dont les sièges les plus communs sont la thyroïde, la glande mammaire et l'utérus. Il est en effet avéré que l'administration prolongée de fortes doses de folliculine entraîne chez l'animal la formation d'adénomes multiples. En clinique, ces adénomes se rencontrent chez des malades atteintes, depuis un certain nombre d'années, d'un syndrome hyperfolliculinique prononcé. Chez ces malades apparaissent successivement des kystes mammaires (maladie de Reclus), un adénome thyroïdien, un ou plusieurs fibro-myomes utérins.

Nous avons montré ailleurs (*Soc. Gyn. Obst.*, février 1946; *Soc. Méd. Chir. Hôp. libres*, janvier 1946) que l'évolution des parendocrinoses se fait en deux stades. Le premier est muet quant à la symptomatologie; l'adénome repose, tout comme un corps étranger, au sein de la glande. Mais, dans un deuxième stade, l'adénome devient fonctionnel et acquiert une symptomatologie propre. Il évolue ensuite pour son propre compte, ne subissant que des poussées évolutives sous l'influence des diverses phases de folliculinémie.

Au cours des parendocrinoses, la fonction hypophysaire est, cliniquement du moins, respectée. Il n'y a pas de troubles du métabolisme de l'eau, pas de laxité ligamentaire, pas de léiasthénie, pas de troubles de la tension artérielle. L'examen radiologique ne montre qu'exceptionnellement des calcifications supra-sellaires, la selle turcique elle-même n'est jamais modifiée. Le laboratoire confirme enfin la non-participation hypophysaire au syndrome : test d'Aron (recherche des thyréo-stimulines dans les urines) négatif ; la réaction d'Abderhalden-Suchet montre une absence d'enzymes anti-pituitaires.

C'est pourtant la physiothérapie appliquée sur cette glande qui donne les meilleurs résultats.

En effet, le traitement des parendocrinoses varie suivant le stade d'évolution de la maladie. Pendant le premier stade, une médication anti-folliculinique intense suffit à arrêter net le développement des adénomes. Dans le second stade, fonctionnel, cette médication ne suffit plus et l'on doit souvent recourir à l'exérèse chirurgicale des formations adénomateuses. Mais, entre ces deux extrêmes, se place l'élément physiothérapique dont nous voulons parler particulièrement ce soir.

Nous avons déjà parlé, dans une communication précédente, de la physiothérapie anti-congestive : diathermie avec appareils à éclateur et très faible ampérage, soit thyroïdienne, soit mammaire, ionisation à l'hormone mâle sur la thyroïde : rayons infra-rouges en cas de cellulite associée.

Nous insisterons aujourd'hui sur la radiothérapie hypophysaire. Elle se justifie par l'action régulatrice de cette glande sur la fonction ovarienne.

La radiothérapie de la région hypophysaire, suivant la technique de J. A. HUET et GUY LAROCHE (1928), donne d'excellents résultats, surtout si elle est associée à une opothérapie bien conduite. Il s'agit d'une radiothérapie à faible dose, avec un rayonnement moyennement pénétrant, qui est avant tout une radiothérapie purement anti-inflammatoire. Six à huit séances, chacune d'un champ que l'on change chaque fois, en se servant des portes d'entrée suivantes : deux temporales, deux frontales, deux sino-maxillaires et, enfin, deux sous-angulo-maxillaires (la tête étant en extension latérale forcée), ce qui permet d'épargner la peau et le système pileux de la malade.

Nous utilisons une filtration de 8 Al, une intensité de 150 à 180 kV. La fréquence des séances est de deux par semaine, chacune de 225 r. La dose totale oscille ainsi entre 1.500 et 2.000 r.; en aucun cas, elle ne doit excéder 3.000 r.

Généralement, les résultats commencent à se manifester dès la troisième ou quatrième séance, et il est rare que l'on ait à faire huit séances par série. Dans quelques cas, nous avons cependant été obligés à pratiquer une nouvelle série de six séances, six mois après la première; mais ces cas sont exceptionnels, les résultats de la première série étant en général satisfaisants et stables.

Le mode d'action de cette radiothérapie de la région hypophysaire est à notre avis dû à une régularisation de la circulation locale, permettant un meilleur fonctionnement de la glande et de ses annexes nerveuses. L'hypophyse, fonctionnant mieux, règle à son tour une sécrétion ovarienne désordonnée.

Pour terminer, nous voulons illustrer cet exposé par deux observations typiques choisies parmi un nombre relativement grand de celles que nous avons recueillies :

Mme Car..., 33 ans, consulte pour troubles des règles et embonpoint moyen (1 m. 55, 64 kilos); l'examen révèle un adénome de l'isthme thyroïdien, avec méta-

bolisme basal à +38 % (deuxième stade de la parendocrinose), un utérus polyfibromateux avec un noyau supéro-antérieur de la grosseur d'une mandarine.

Syndrome clinique de dominance œstrogène.

Nous pratiquons une série de six séances de radiothérapie de la région hypophysaire, suivant notre technique habituelle.

Cette thérapeutique, associée à l'opothérapie mâle, réduit le fibrome d'un tiers et ramène le métabolisme à +12 %.

Après six mois, nous faisons une deuxième série de radiothérapie qui fait pratiquement disparaître les adénomes.

La deuxième observation est tout aussi caractéristique.

Mme Clé..., 41 ans, présente un syndrome typique d'hyperfolliculinisme avec adénomes multiples : thyroïde fortement augmentée de volume, fibrome utérin de la dimension d'une petite orange, mammite kystique de Reclus. Métabolisme basal à +19 %. En mai et juin 1945, nous pratiquons 15 séances de diathermie associée, thyroïdienne et mammaire de 30 minutes chacune. Les divers adénomes diminuent; mais, en octobre 1945, une nouvelle poussée évolutive nous oblige à pratiquer huit séances de radiothérapie hypophysaire, qui améliore fortement la malade. En février 1946, Mme Clé... revient nous voir pour faire constater la forte diminution de la masthopathie, la disparition de l'adénome thyroïdien (M. B. : +4 %); seul reste un noyau fibromateux utérin de la grosseur d'une mandarine.

Conclusions. — Dans les parendocrinoses œstrogènes (parendocrinoses = maladies secondaires de certaines glandes, évoluant indépendamment du trouble endocrinien primitif), lorsque le stade initial, reversible par l'opothérapie, est dépassé, la radiothérapie de la région hypophysaire est d'une grande utilité et nous a donné d'excellents résultats fonctionnels. Il s'agit d'une radiothérapie très faible, à action principalement anti-inflammatoire, qui règle la circulation locale de la région hypophyso-thalamique.

ÉLECTROTHÉRAPIE

DE L'INTÉRÊT QU'IL Y A EN E. D. A FAIRE LA RECHERCHE DU POINT MOTEUR DU MUSCLE AVEC LES COURANTS BREFS OU FARADIQUES

Par M. DUCHAMP.

Lorsqu'on fait un électrodiagnostic, on utilise le plus souvent des appareils ayant un réglage faradique et galvanique indépendant. Seuls les montages permettant les mesures de chronaxie et, en particulier, celui de Bourguignon, permettent d'avoir un même réglage d'intensité. Le montage de Fischgold le permet aussi.

Nous pensons que ces appareillages sont préférables, car ils permettent seuls la comparaison des seuils, qui dans l'étude de la contraction d'un muscle semble prendre une importance de plus en plus grande.

Mais il est habituel de rechercher le point moteur avec les courants galvaniques et non avec les courants brefs.

Or, cette recherche est combien plus facile avec cette dernière sorte de courant.

Bourguignon le signale déjà dans son livre sur la chronaxie. Mais il considère cette technique comme une exception à utiliser seulement dans les cas difficiles. Nous pensons que cette recherche du point moteur avec les courants brefs doit être faite à peu près systématiquement, à condition d'utiliser les montages que nous avons signalés.

Nous présentons quelques schémas permettant de se rendre compte très facilement de la différence d'excitation avec les courants brefs et avec les courants galvaniques rectangulaires.

PREMIER SCHÉMA

Courbes d'excitabilité dans le cas d'un muscle en R. D. particlle. OP est la limite de puissance de l'appareil en courants brefs. OP/2 est la limite de la puissance en courant galvanique.

DEUXIÈME SCHÉMA

Nous représentons un muscle en R. D. partielle, et nous figurons d'un côté une grappe neuromyonique normale avec son cylindraxe et ses terminaisons; de l'autre côté, la grappe dégénérée. Perpendiculairement à l'axe de ce muscle, les lignes OP et O'P' correspondant à l'excitation au point moteur et en longitudinale.

Nous traçons les courbes de voltage pour obtenir les seuils de la secousse suivant la position de l'électrode par rapport au point moteur, et suivant la dégénérescence des fibres musculaires.

Ces courbes sont obtenues avec les courants brefs et avec les courants galvaniques rectangulaires.

a) Avec les courants brefs. — Nous aurons les points :

1B, 1B' pour le muscle normal;

2B, 3B pour les muscles dégénérés.

Il n'y a pas de réponse en longitudinale dans ces deux cas. Le point 3B est au-dessus de la limite supérieure de la puissance de l'appareil. Il y a inexcitabilité faradique de cette fibre.

Comme on le voit, l'inexcitabilité faradique est fonction de la puissance de l'appareil. On comprend que la bobine qui a une très grande puissance donne une réponse même pour les fibres dégénérées avec une secousse lente. Et seule la réponse du nerf permet de conclure à une R. D. partielle plutôt qu'à une R. D. complète.

b) Avec les courants galvaniques rectangulaires. — Nous aurons les points suivants :

1G et 1'G pour le muscle normal;

2G et 2'G; 3G et 3'G pour le muscle dégénéré qui présente une hyperexcitabilité galvanique au point moteur et surtout en longitudinale.

TROISIÈME ET QUATRIÈME SCHÉMAS

Nous représentons séparément les graphiques obtenus avec les courants brefs et avec les courants galvaniques, et nous étudions les réponses du muscle si l'on diminue la puissance et si l'on se déplace autour du point moteur;

A) AVEC LE COURANT BREF. — Pour un voltage correspondant à α, réponse des fibres moyennement dégénérées seulement aux environs du point moteur. Réponse des fibres saines au point moteur et en longitudinale.

Pour un voltage inférieur (β) et allant en diminuant (γ), on finit par n'intéresser que *les fibres les plus rapides et seulement au point moteur.*

B) AVEC LES COURANTS GALVANIQUES. — Pour un voltage correspondant à α', toutes les fibres sont excitées aussi bien au point moteur qu'en longitudinale.

Pour un voltage inférieur, $\beta'\gamma'$, les fibres saines ne répondent qu'au voisinage du point moteur, puis seulement au point moteur.

Mais les fibres dégénérées répondent toujours et

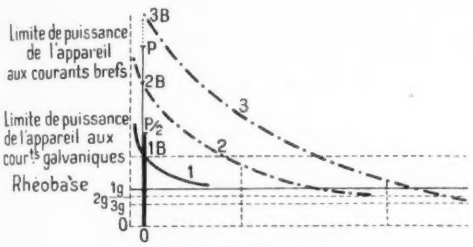

Les courbes d'excitabiblité par courants brefs de R. D. partielle.

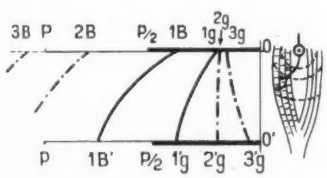

Schéma d'excitabilité du point moteur en longitudinale (courant bref, courant galvanique). Cas de R. D. partielle.

d'autant plus que l'on se trouve plus éloigné du point moteur.

Aussi, l'on comprend aisément qu'avec le courant galvanique, la recherche du point moteur soit moins précise qu'avec les courants brefs.

Enfin, pour un voltage encore inférieur, δ, seules les fibres lentes répondent et uniquement en longitudinale.

Il n'y a pas de point moteur pour ces fibres.

Pour terminer cette communication, nous rappelons que l'E. D. peut comprendre les temps suivants :

1° Examen clinique du malade.

2° E. D. sur les nerfs.

3° E. D. d'ensemble des muscles de la région avec les courants brefs, et comparaison avec le côté opposé (hypoexcitabilité faradique), C'est la technique couramment utilisée.

4° E. D. du muscle en particulier :

a) Recherche du point moteur du muscle avec un courant bref de durée connue, la plus proche de la chronaxie du muscle examiné. De préférence, limite supérieure.

Il est classique de faire la recherche du point moteur avec le courant galvanique qui est plus douloureux et moins précis.

b) Passage au galvanique et comparaison des seuils, la moitié du seuil faradique pouvant être inférieure, égale ou supérieure au seuil galvanique suivant que la chronaxie du muscle est inférieure, égale ou supérieure à la durée du stimulus utilisé. On obtient ainsi immédiatement une notion de la chronaxie du muscle.

c) Etude de la réponse au galvanique (lenteur).

d) Mesure de la chronaxie si on le désire; il faut noter que cette mesure est grandement facilitée par la notion chronaxique que l'on a déjà trouvée.

e) Enfin, passage aux progressifs qui seuls permettent de mettre en évidence nettement certaines fibres lentes, et dispensent de faire l'examen en longitudinale.

Ces différents procédés peuvent paraître compliqués, mais si l'on dispose d'un appareillage simple et suffi-

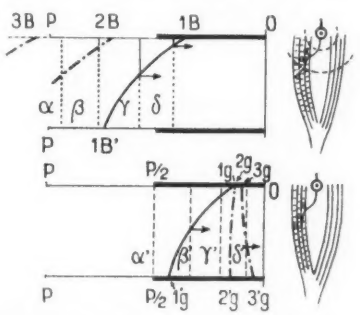

Schéma montrant l'intérêt de la recherche du point moteur du muscle avec les courants brefs.

samment puissant, ils sont très rapides. Seule la mesure de la chronaxie est plus longue.

Enfin, il nous faut signaler les cas ou il y a inexcitabilité par les courants brefs. Deux causes :

1° La puissance de l'appareil est insuffisante; la valeur OP est trop petite. Cette ligne ne coupe pas la courbe d'excitabilité du muscle normal. Le point P se trouve au-dessous de 1B (voir premier schéma). Quand on passe au galvanique, le point P/2 se trouvera également au-dessous de la ligne de rhéobase et il y aura également inexcitabilité galvanique. C'est pourquoi il y a intérêt à utiliser des appareils assez puissants.

2° Il y a inexcitabilité faradique, car le muscle est en R. D. complète. La puissance OP est suffisante, mais cette ligne ne coupe pas la courbe d'excitabilité et ne la couperait qu'en 3 B (schéma 1, courbe 3). Mais si l'on passe au galvanique en utilisant le maximum de puissance de l'appareil, le point P/2 se trouve au-dessus de la ligne de rhéobase. Il y a réponse au galvanique.

D'où l'intérêt d'utiliser encore un montage avec même réglage d'intensité galvanique et faradique.

ACTES DE LA SOCIÉTÉ

Elections.

Mlle MOTTEZ et M. ESCANDE, présentés à la séance de février 1946.

Candidats nouveaux.

MM. les Drs

MASMONTEIL, 23, rue du Landy, à Saint-Ouen, présenté par MM. DIDIÉE et BISSON.

ACQUAVIVA, 2, avenue Hoche, présenté par MM. GALLY et DARIAUX.

Démissions.

MM. les Drs

DE PUIFFERAT, de Limoges.

HANRIOT, de Nancy.

DESNOYES, de Perpignan.

CAVEL, de Villeneuve-le-Roi.

Décès.

MM. les Drs

BARRET, ancien Président de la Société.

WILLEMIN, de Lyon.

PÉROCHON, de Poitiers.

BULLETIN
DE LA
SOCIÉTÉ FRANÇAISE D'ÉLECTROTHÉRAPIE ET DE RADIOLOGIE (*)

SÉANCE DU 27 NOVEMBRE 1945

Présidence de MM. le Professeur LAPICQUE et BEAU.

SOMMAIRE

CONFÉRENCES :

Jacques **LEFEBVRE.** — **Les pulsations neuromyoniques et leur détection par l'électromyographie élémentaire. L'interprétation à leur lumière de certaines réactions de l'électrodiagnostic classique**.. 365

H. FAJERMAN. — **Radioactivité tissulaire après injection du chlorure de radium chez l'animal cancéreux et chez l'animal normal**..... 371

CONFÉRENCES

LES PULSATIONS NEUROMYONIQUES ET LEUR DÉTECTION PAR L'ÉLECTROMYOGRAPHIE ÉLÉMENTAIRE. L'INTERPRÉTATION A LEUR LUMIÈRE DE CERTAINES RÉACTIONS DE L'ÉLECTRODIAGNOSTIC CLASSIQUE

Par JACQUES LEFEBVRE.

M. FESSARD nous a récemment exposé le rôle important des pulsations neuromyoniques dans le fonctionnement du système nerveux.

L'électrophysiologie de détection élémentaire, portant sur un seul élément ou sur un groupe heureusement synchronisé, a permis de montrer que les pulsations étaient à la base du fonctionnement du système nerveux. On a trouvé successivement les « messagers » d'Adrian sur les récepteurs sensoriels, sur la moelle, enfin, sur certains nerfs moteurs. Ces « messagers », qui cheminent le long de la fibre nerveuse, sont souvent, à leur origine, sous-tendus par un processus lent de polarisation négative de membrane; ils déterminent à la synapse où ils aboutissent une polarisation négative lente. Ils réalisent en somme, d'un point à un autre, la transmission discontinue d'un phénomène lent.

Nous voudrions envisager ici les répercussions que la connaissance des pulsations comporte, à l'étage du nerf moteur périphérique et du muscle, pour nous, médecins électrologistes.

Je tiens, au préalable, à dire que les expériences et les réflexions qui ont conduit à cet exposé représentent un travail d'équipe où les apports de mon ami, le Dr FISCHGOLD, et mon élève, le Dr LERIQUE, sont importants.

L'électrologie a longtemps considéré qu'à un stimulus galvanique, la riposte, brève ou longue, était *une*. L'étude des variations de l'intensité et de la durée du stimulus pour une réponse seuil permettait de mesurer une chronaxie; la détermination de la capacité minima qui. introduite en dérivation sur le circuit stimulant, éliminait la réponse au seuil, permettait de mesurer une climalyse.

Néanmoins, on connaissait l'existence de réponses soutenues à la fermeture et à l'ouverture. Leur nature prêtait à des discussions que reflète la terminologie « neurotonus » et « galvanotonus » d'une part, « tétanos de fermeture » (RITTER, 1798) et « tétanos d'ouverture » (PFLUGER, 1859) d'autre part. On en était arrivé à considérer ces phénomènes, sans preuves absolues d'ailleurs, comme de nature répétitive.

La généralité du phénomène répétitif était méconnue.

Cependant, VON FREY (1883), BIEDERMANN, GARTEN (1908), ont pu montrer le caractère rythmique de la réponse. En fait, la réponse d'une structure isolée à un stimulus galvanique peut être unique (potentiel d'action simple), ou répétitive (variations de potentiel brèves et répétées, d'amplitude égale pour chaque élément, dont le rythme varie avec l'intensité du stimulus et qui sont plus ou moins rapidement amorties). Ces deux modes de réponse sont le fait de certaines structures; pour une même structure, sous l'influence de conditions extérieures (froid, décalcification, intensité du stimulus), on peut assister au passage de la réponse unique à la réponse répétitive.

⁂

Nous allons résumer d'abord ce que la physiologie nous apprend sur ces pulsations à l'étage du nerf moteur périphérique et à celui du muscle.

Nous montrerons ensuite comment l'électromyographie permet de détecter, chez l'homme, les phénomènes rythmiques au cours de certains syndromes.

Dans un second chapitre, nous résumerons l'excitabilité électrique de ce que les physiologistes appellent les systèmes pulsants, et nous verrons qu'elle concorde avec les données que nos maîtres ont établies en électrodiagnostic de stimulation, dans les syndromes où on observe les pulsations neuromyoniques.

(*) *En ce qui concerne ce* Bulletin, *adresser toutes correspondances au Secrétaire général,* Dr HÉLIE, *108, avenue Victor-Hugo, Paris.*

***

LES PULSATIONS NEUROMYONIQUES EN PHYSIOLOGIE. — Les pulsations neuromyoniques observées sur la fibre musculaire comprennent :

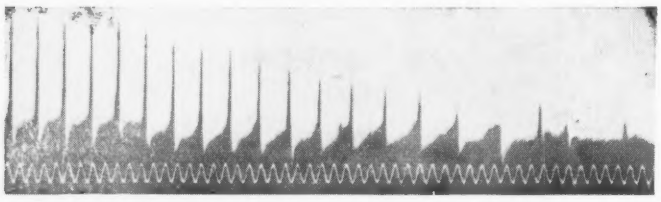

FIG. 1.
Pulsations entretenues d'un nerf de grenouille décalcifié. (A. FESSARD.)

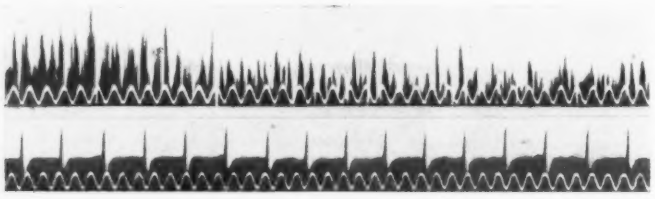

FIG. 2. — Deux aspects des décharges pulsantes spontanées recueillies sur un nerf de *Carcinus mænas*. Temps en 1/100 de seconde (*in* A. FESSARD : *Propriétés rythmiques de la matière vivante*. II : *Nerfs isolés*. Paris, Hermann et Cie, édit., 1936; pl. I *bis*, fig. 4).

d'une part, les pulsations d'*origine neuronique* transmises au muscle coup pour coup ;

d'autre part, les *pulsations myoniques*, nées à la plaque motrice ou à son voisinage.

Les *pulsations neuromyoniques* sont déclenchées dans la moelle dont l'état d'excitation règle le degré de la contraction volontaire, l'intensité de la contracture. La contraction musculaire normale est la somme spatiale de contractions tétaniques élémentaires à fréquence basse de 10 à 30 par seconde; l'amplitude de la contraction est réglée par la fréquence des pulsations de chaque unité, par l'entrée en jeu d'un nombre plus ou moins grand d'unités motrices.

Expérimentalement, les pulsations ont pu être déclenchées sur le nerf, soit par application d'une substance caustique, soit par polarisation, soit par décalcification du milieu.

Normalement, il n'existe de *pulsations myoniques* que celles déclenchées par les pulsations nerveuses. Expérimentalement, elles peuvent être déclenchées à la plaque motrice par décalcification, par l'ésérine, et enfin par les processus physico-chimiques liés à la dégénérescence du nerf moteur après section (1).

DÉTECTION DES PHÉNOMÈNES RYTHMIQUES CHEZ L'HOMME PAR ÉLECTROMYOGRAPHIE. — La détection des pulsations neuromyoniques est réalisée chez l'homme par l'électromyographie. On distingue l'activité neurogène et l'activité idiomusculaire.

Activité neurogène. — Le muscle est fonctionnellement divisé en un certain nombre d'unités motrices. Parmi les quelque 150 fibres musculaires qui, rattachées au même cylindraxe, constituent l'unité motrice (grappe neuromyonique), les quelques fibres au voisinage de la pointe de l'aiguille concentrique (1) somment dans l'espace des potentiels de fibre quasi synchrones.

Le potentiel de grappe résultant a une forme souvent complexe; il est biphasique ou triphasique, parfois à plusieurs sommets; il se répète et c'est à sa forme constante qu'on le reconnaît parmi l'ensemble complexe des différents potentiels enregistrés par l'aiguille; sa fréquence est variable, de 10 à 30 par seconde; elle augmente avec l'intensité de la contraction ou de la contracture; mais, pour les contractions fortes, les nouvelles unités motrices recrutées rendent complexe et illisible le tracé. Ces potentiels, potentiels de grappe, sont déterminés par l'activité de la cellule de la corne antérieure de la moelle; ils témoignent de son activité répétitive sous l'influence des afférences réflexes, toniques ou volontaires.

Activité idiomusculaire. — L'activité idiomusculaire ne se manifeste pas normalement. Dans les cas pathologiques, elle peut soit apparaître spontanément, soit être déclenchée par la percussion du corps musculaire ou par l'enfoncement de l'aiguille : c'est la riposte à l'excitant mécanique. Chaque fibre musculaire pulse alors pour son propre compte. Cette activité survient en général par salves de potentiels d'une durée de 0,3 à 1 seconde.

Par rapport aux *potentiels de grappe* (témoins de l'activité neurogène), les *potentiels de fibres* (témoins de l'activité idiomusculaire) sont en général plus brefs et plus aigus (parfois cependant, ils sont plus étalés et plus arrondis), mais surtout leur morphologie est sim-

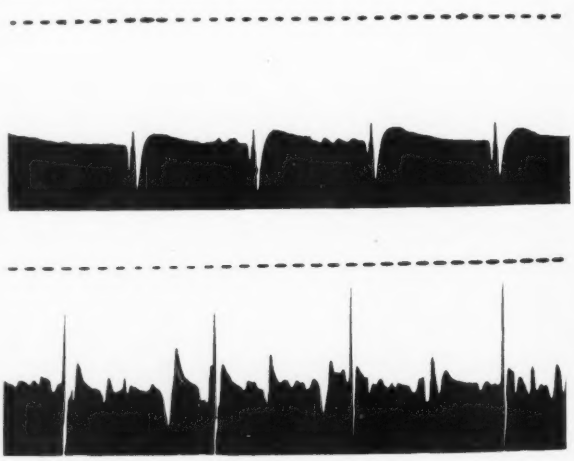

FIG. 3. — Deux aspects d'électromyogramme normal. Contractions volontaires légères. Temps en 1/100 de seconde.

(1) Pour ces pulsations myoniques, on a pénétré intimement la genèse du phénomène : schématiquement, la plaque motrice est sensibilisée à l'action de l'acétylcholine, le potentiel de plaque motrice qui sous-tend l'activité de la fibre musculaire est prolongé : la réponse est répétitive.

(1) Rappelons que l'aiguille électrode de Bronk détecte les différences de potentiel entre la pointe d'un mandrin isolé, qui occupe la lumière de l'aiguille, et l'aiguille elle-même.

plifiée : ils ne comportent qu'un seul sommet. Enfin, et c'est ce qui en dernier ressort permet de les distinguer de l'activité neurogène, ils ne sont pas soumis aux variations qui règlent cette dernière et subsistent après anesthésie du tronc nerveux.

Nous avons détecté, au cours de divers syndromes, des phénomènes rythmiques de ces deux types.

Nous rangeons dans le cadre de l'activité idiomusculaire les potentiels observés au cours de la *myotonie* et au cours de la *dégénérescence musculaire par section du nerf moteur.*

Chez un sujet atteint de *maladie de Thomsen* ou de myopathie myotonique du type de la *maladie de Steinart,* à la contraction idiomusculaire myotonique, ou à l'enfoncement de l'aiguille correspond une rafale de décharges qui se traduit au haut parleur par un bruit particulier que nous avons comparé au crépitement d'averses de grêle que coupent des rafales de vent. Lorsque l'enregistrement peut saisir ces rafales élémentaires, elles apparaissent constituées

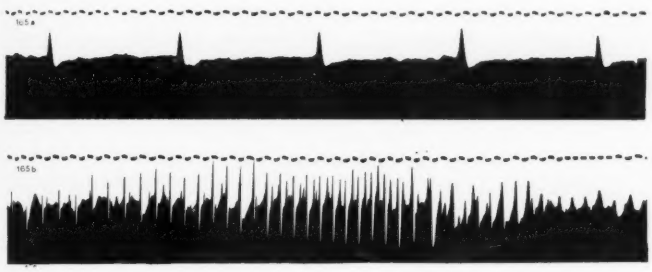

Fig. 4. — Maladie de Thomsen. Electromyogramme du muscle extenseur commun des doigts. — *a)* Activité spontanée; fréquence de 7 par seconde. — *b)* Activité en « averse de grêle », obtenue par un léger enfoncement de l'aiguille; fréquence élevée de 50 par seconde.

par des salves de potentiel de fréquence élevée (30 à 60 par seconde) qui durent 0,1 à 0,2 seconde. Les diverses salves interfèrent entre elles pendant la totalité de la contraction myotonique qui dure plusieurs secondes. Au repos, on perçoit parfois une salve isolée.

L'amplitude relativement faible de ces potentiels, la simplicité de leur forme, permettent de les rattacher à l'activité d'un seul myone : ils manifestent clairement l'autorythmicité de l'élément musculaire (1).

Chez un sujet qui présente une *section d'un nerf périphérique,* l'enfoncement de l'aiguille concentrique dans un des muscles dont le nerf a dégénéré déclenche soit une activité très brève qui donne au haut parleur un son très sec et qui s'amortit rapidement, soit une décharge d'ondes plus lentes d'une durée de 0,5 seconde en moyenne. Entre la troisième semaine et le troisième mois qui suivent la section du nerf, il existe souvent une activité de repos : ondes simples, très brèves et très aiguës, peu amples, dont le son très sec est caractéristique; parfois elles sont espacées, parfois elles sont groupées par salves. Elles peuvent être rattachées à la fibrillation.



Fig. 5. — Maladie de Steinert. Activité lente en salve.

Enfin, il existe une affection qui développe au maximum l'aptitude à pulser (tant neurogène qu'idiomusculaire), c'est la *tétanie.*

La contracture tétanique s'accompagne de pulsations neuroniques dont la fréquence est remarquablement stable, au contraire de celle de la contraction volontaire; elle est en moyenne de 15 par seconde. Elle traduit l'activité de la cellule de la corne antérieure et peut-être du cylindraxe (signe de Trousseau). Elle s'accompagne aussi d'une tendance répétitive à la jonction neuromyonique (plaque motrice), qui se manifeste par l'existence du doublet. Le doublet est la répétition, à un intervalle de 10 à 15 milli-secondes, du potentiel de pointe de la grappe myonique ; l'amplitude du deuxième élément du doublet est tantôt égale, tantôt inférieure à celle du premier élément : traduction d'une proportion variable des myones répétitifs de la grappe (1).

(1) Cette double activité pulsante, qui accompagne la contracture tétanique, a été interprétée comme la manifestation de la diminution du taux du calcium ionisé, d'une part sur le périkarione et le cylindraxe du neurone moteur périphérique, d'autre part sur la plaque motrice. Dans ce dernier cas, l'action du calcium sur le métabolisme de l'acétylcholine semble devoir expliquer le phénomène, la diminution de l'activité cholinestérasique ayant été observée de manière quasi constante.

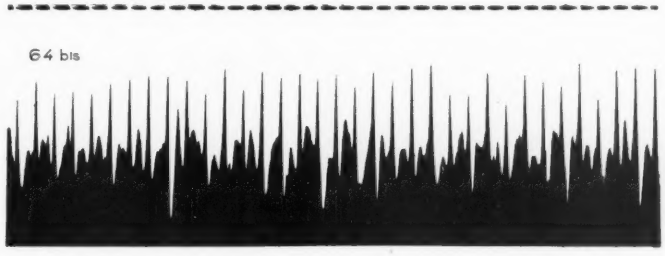

Fig. 6. — Maladie de Steinert. Activité en « averse » obtenue, lors de la contraction idio-musculaire myotonique, par percussion du corps musculaire.

(1) Il est intéressant de comparer ces potentiels myotoniques à ceux qui dépendent de l'action de l'acétylcholine, étant donné qu'on sait que le muscle myotonique renferme une quantité dosable d'acétylcholine.

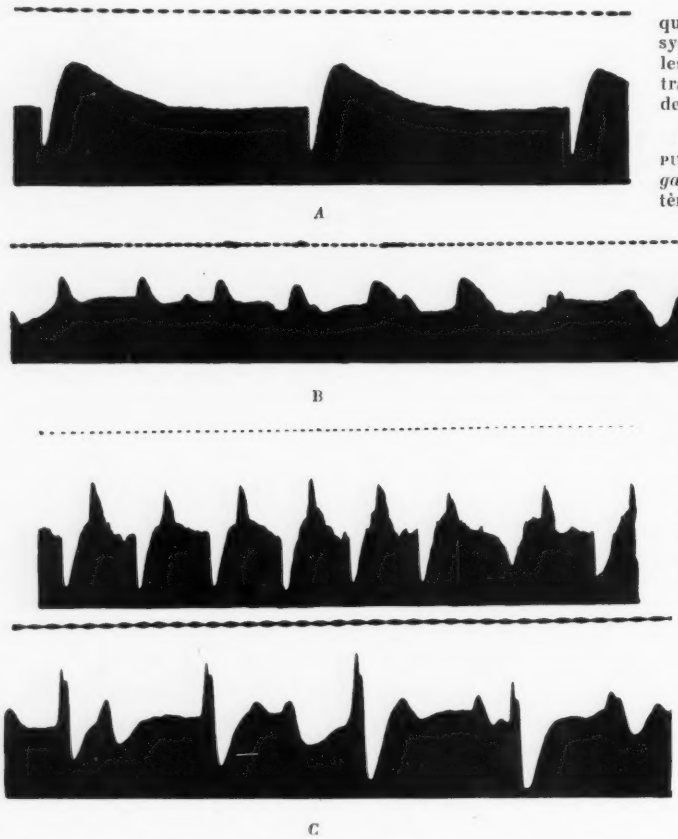

A

B

C

FIG. 7, *A*, *B* et *C*. — Activité lente en salves, au cours des dégénérescences musculaires secondaires à des lésions nerveuses périphériques. Ces enregistrements électromyographiques ont été obtenus du 10 au 24e mois après la section; les salves apparaissent généralement après l'enfoncement de l'aiguille.

⁂

Nous ne pensons pas avoir ainsi épuisé l'étude des pulsations neuromyoniques d'origine périphérique chez l'homme. Nous avons seulement mentionné les cas où, jusqu'ici d'une manière constante, nous les avons observés.

Quelle doit être en présence de ces pulsations neuromyoniques, l'attitude du médecin électrologiste ? Il est remarquable de constater que les syndromes où l'électromyographie décèle des pulsations myoniques sont justement ceux ou l'électrodiagnostic de stimulation met en évidence des contractions lentes, facilement galvanotoniques. On pouvait penser, *a priori*, que de telles contractions se traduiraient par des potentiels lents; or, les potentiels enregistrés sont des potentiels de pointe remarquablement brefs : il y a une discordance entre la brièveté du fait élémentaire détecté par l'électromyographie, et la lenteur du fait global qu'observe l'électrodiagnostic de stimulation.

Cette discordance n'est d'ailleurs qu'apparente, car l'étude de l'excitabilité des systèmes pulsants, dont nous allons résumer les caractères, permet de concevoir les contractions lentes comme la somme spatiale de tétanos élémentaires asynchrones.

EXCITABILITÉ ÉLECTRIQUE DES SYSTÈMES PULSANTS EN PHYSIOLOGIE. — 1° *Courant galvanique*. — En physiologie, les systèmes facilement pulsants ont, vis-à-vis du courant constant, une riposte bien particulière, liée à leurs propriétés autorythmiques.

VON FREY, BIEDERMANN, HOFFMANN et ISHIMORI, ERLANGER et BLAIR, FESSARD, ont tous étudié le caractère des réponses répétitives déclenchées par l'application d'un courant galvanique constant ou progressif. La polarisation positive entrave les pulsations, la polarisation négative les déclenche.

Les systèmes étudiés sont par exemple le nerf de crustacé, le nerf de grenouille décalcifié.

Certains systèmes pulsants sont stables indéfiniment. Pour d'autres, au contraire, la fréquence des pulsations décroît rapidement, l'amortissement se produit, on dit qu'il y a *adaptation*. La réponse apparaît ainsi comme un compromis entre l'état d'excitation et l'état d'adaptation; tous les intermédiaires sont possibles entre le système à amortissement total où la réponse rythmique est réduite à son premier élément (réponse unique), et le système indéfiniment pulsant. Selon l'intensité du stimulus galvanique appliqué, la réponse sera :

— pour l'intensité seuil : un potentiel unique ou un bref train

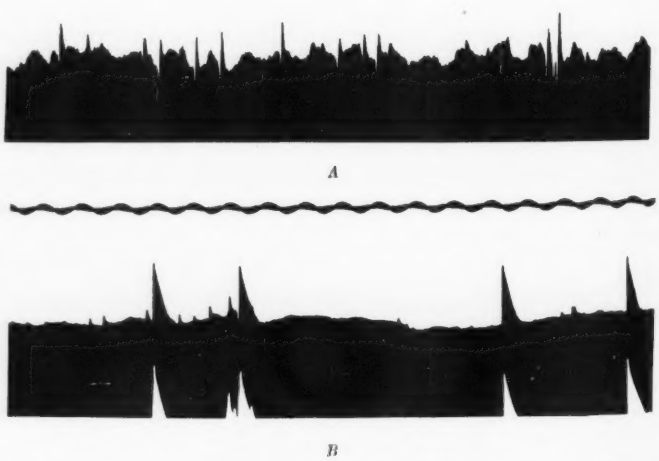

A

B

FIG. 8. — Activité fibrillaire au cours de dégénérescences. — *A*. Fibrillation d'un deltoïde en R. D. complète. — *B*. Fibrillation de muscles hypothénariens au 5e jour après une section du nerf cubital.

de potentiels à fréquence rapidement décroissante ;

— pour une intensité supérieure au seuil : une riposte rythmique dont la fréquence, constante pour une intensité donnée, croît avec l'intensité du courant stimulant.

On est ainsi conduit à définir le rapport « n » de

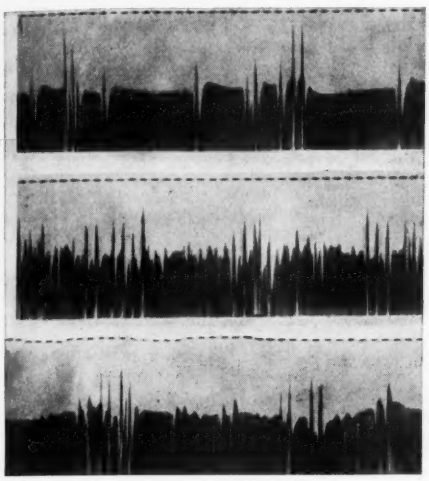

FIG. 9. — Tétanie latente. Le silence électrique n'est pas obtenu au repos et, déjà, on note sur le tracé supérieur, à côté d'ondes simples normales, les « doublets » caractéristiques : ils apparaissent constitués par la répétition de l'accident élémentaire à un intervalle de 12 millisecondes. Après une hyperpnée légère, la contracture tétanique se manifeste sur le tracé médian par une image complexe où l'on distingue facilement six séries de doublets. Le tracé inférieur est celui du décours de la crise ; il est riche en doublets.

l'intensité donnant le seuil de la réponse rythmique régulière à l'intensité donnant le seuil de la réponse non soutenue.

$$n = \frac{\text{Intensité donnant le seuil de la réponse rythmique}}{\text{Intensité donnant le seuil de la réponse unique}}.$$

Ce rapport a été défini par FESSARD. Selon les fibres, il varie de 1 à 6 et, pour une même fibre, on le voit tendre vers 1 lorsque, à l'occasion d'une modification du milieu, les pulsations apparaissent spontanément.

Le courant constant détermine des pulsations nerveuses avec d'autant plus de facilité que la structure a une tendance plus grande à pulser ; le rapport « n » permet de chiffrer le degré d'autorythmicité.

2° *Courant progressif.* — FESSARD a montré que l'établissement progressif du courant ne modifiait en rien la détermination d'un régime de pulsation stable. Par contre, il agit sur la manière dont s'établit ce régime et peut dissocier la première riposte du train de pulsations : la première riposte peut être isolée (réponse unique), elle peut être immédiatement suivie d'un train de pulsations, elle peut être suivie avec un certain retard du train de pulsations ; enfin, la première riposte peut manquer et le train de pulsations apparaître, immédiat ou retardé. L'établissement progressif du courant stimulant supprime la riposte initiale, il n'agit sur le train de pulsations qu'autant que sa durée d'établissement est supérieure à la constante chronologique d'adaptation. Ainsi, pour un système à indice « n » voisin de 1, c'est-à-dire à la limite de l'autorythmicité spontanée, la pente d'établissement pourra être indéfiniment longue, la réponse rythmique se produira néanmoins.

EBBECKE, LIBERSON, ont étudié à l'aide de courants lentement croissants le neurotonus chez l'homme.

3° *Courant bref.* — Le comportement de ces systèmes pulsants vis-à-vis des courants brefs est aussi particulier. JASPER et MONNIER ont montré, sur le système nerf-muscle de crustacé, que la réponse rythmique du nerf à un courant stimulant bref entraînait des divergences dans la mesure des constantes chronologiques du système nerf-muscle, selon que l'on observe la réponse électrique du nerf ou la réponse mécanique du muscle. En observant la réponse mécanique du muscle, on mesure, selon la méthode habituelle, une chronaxie nerveuse et une chronaxie musculaire de même ordre : grandes chronaxies de 8 à 15 millisecondes. En enregistrant les influx nerveux, on constate que le potentiel d'action du nerf correspond à de petites chronaxies 0,6 à 0,8 millisecondes. Rappelons que la méthode de l'excitabilité itérative permet de retrouver cette petite chronaxie nerveuse. On peut, en simplifiant, expliquer ainsi le phénomène : le courant galvanique constant est qualifié de rhéobasique lorsqu'il détermine un rythme liminaire d'influx nerveux. Sous le voltage chronaxique, le rythme est beaucoup plus rapide, et la durée nécessaire du passage du courant (chronaxie), mesure le nombre d'influx nécessaires à produire une réponse seuil du muscle ; il s'agit d'une pseudo-chronaxie, de même ordre que celle de l'organe d'aboutissement, le muscle lisse.

FESSARD, étudiant l'action des courants brefs sur le nerf myélinisé, pense qu'on doit, à côté de la chronaxie de réponse unique, envisager une chronaxie de réitération, mesurable seulement en l'absence de réponse initiale. Il constate que « lorsqu'une préparation évolue dans le sens d'un fonctionnement automatique, c'est-à-dire que bientôt le système pulsera sans le secours d'aucune stimulation extérieure, les chronaxies de réitération vont en croissant, en même temps que les rhéobases diminuent ».

INCIDENCES DE CES CONSIDÉRATIONS SUR L'ÉLECTRODIAGNOSTIC. — Ainsi, chez l'homme, lorsque le système motoneurone-fibre musculaire devient un système pul-

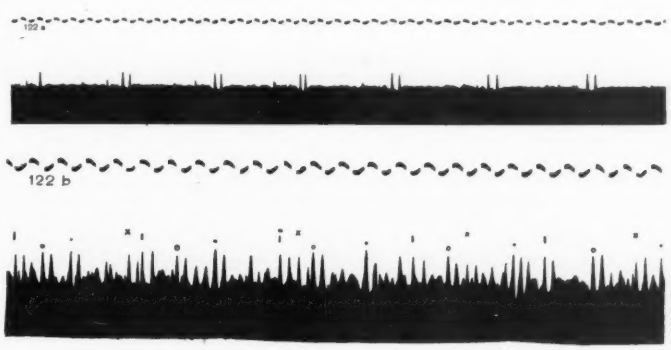

FIG. 10. — Tétanie latente. — *a)* Activité tonique au repos : le deuxième élément du doublet est inconstant. — *b)* Activité au cours de la contracture par hyperpnée : pointage de quatre unités motrices.

sant, on est amené à considérer deux types de réponse au stimulant électrique :

1° *Réponse rythmique continue (Autorythmicité).* — L'indice « n » a une valeur voisine ou égale à 1, la pro-

gressivité du courant n'a aucune influence sur l'apparition de la réponse rythmique.

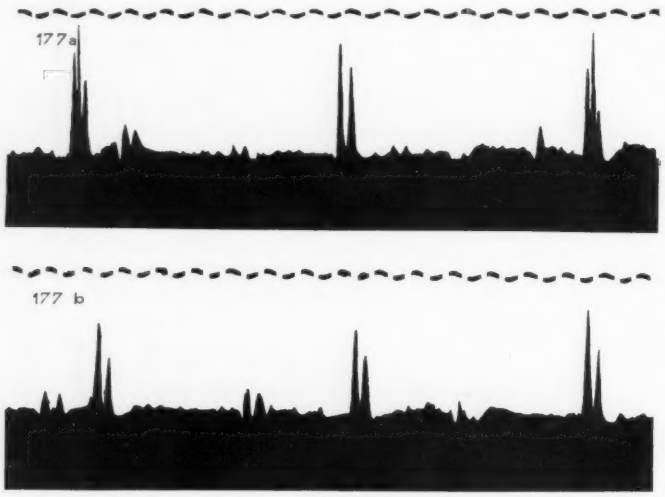

FIG. 11. — Tétanie latente. Activité tonique du premier interosseux dorsal. — *a)* La figure du doublet s'enrichit parfois d'une troisième pointe qui apparaît immédiatement après la première et ne modifie en rien l'intervalle entre les deux éléments extrêmes. *b)* Doublets : rythme de 7 à 8 par seconde; intervalle entre les deux éléments de 7 millisecondes.

2° *Réponse rythmique amortie.* — L'indice « n » est plus petit que normalement, au voisinage de 2. La progressivité d'installation du courant peut, au seuil, entraver la réponse (climalyse de réitération).

Dans les deux cas, s'il y a une réponse initiale, la chronaxie est une *fausse chronaxie,* elle est moyennement augmentée; s'il n'y a pas de réponse initiale, c'est une *chronaxie de réitération,* moyennement augmentée dans la réponse amortie, très augmentée dans la réponse continue (1).

Il apparaît donc que, dans ces syndromes (myotonie, réaction de dégénérescence, tétanie), où l'électromyographie nous a permis de déceler des potentiels neuroniques et myoniques, les notions de climalyse et de chronaxie perdent la rigueur scientifique qu'elles ont dans le cas de réponse unique à un stimulus unique.

Les données de l'électrodiagnostic de stimulation, telles qu'elles ont été établies classiquement, subsistent cependant, et les syndromes électriques trouvent tout naturellement leur place dans les grands cadres que nous venons de schématiser.

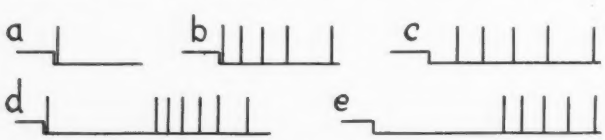

FIG. 12. — Les cinq principaux aspects cinétiques possibles de la réponse nerveuse élémentaire, à la suite de l'application brusque d'un stimulus constant (in A. FESSARD : *Propriétés rythmiques de la matière vivante.* II : *Nerfs isolés.* Paris, Hermann et Cie, édit., 1936, p. 56, fig. 25).

Dans la *myotonie,* la réponse est, au seuil, un galvanotonus prolongé. BOURGUIGNON a mis en évidence l'intérêt de sa recherche à l'aide des courants progressifs et l'existence de chronaxies très élevées (80 milli-secondes). *C'est la réponse rythmique continue, sans réponse initiale.*

Dans la *dégénérescence,* la réponse est lente, facilement galvanotonique, la chronaxie est élevée (20 à 30 millisecondes). Dans son livre sur « La chronaxie chez l'homme », BOURGUIGNON a établi le parallèle entre la chronaxie et le caractère galvanotonique de la réponse à début brusque ou lent. La climalyse est très grande. *C'est la réponse rythmique amortie sans réponse initiale.*

Dans la *tétanie,* enfin, BOURGUIGNON a montré que lorsque la chronaxie atteignait 8 à 10 fois la normale, la contraction devenait lente. L'abaissement du seuil du galvanotonus et du neurotonus est constant. Le caractère amorti ou non de la réponse pulsante permet de distinguer la tétanie latente ($n > 2$), de la tétanie en crise (« n » tend vers 1). La progressivité du courant conserve toujours un certain pouvoir d'entraver la réponse. *C'est la réponse rythmique amortie ou continue, avec réponse initiale.*

En résumé, bien que la *climalyse* ne soit plus, pour ces pulsations, qu'une climalyse de réitération, les courants progressifs n'en conservent pas moins une valeur extrême qui permet, dans un ensemble complexe d'éliminer la réponse initiale à la fermeture et la réponse à l'ouverture.

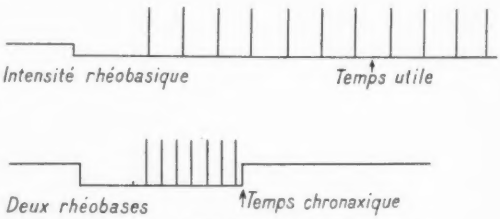

FIG. 13. — Schéma de détermination des chronaxies de réitération des systèmes pulsants.

La *chronaxie* conserve une valeur pratique indiscutable. Quelle que soit son interprétation : chronaxie de réitération, ou même fausse chronaxie, son augmentation reste une constatation objective, et sa variation dépend de l'intensité du trouble observé. Mais le grand nombre de paramètres qui interviennent dans sa détermination (possibilité de réponse unique au seuil rhéobasique, fréquence des pulsations conditionnée par le voltage chronaxique, état de pulsation préalable de certains éléments) soulignent la complexité de la notion de chronaxie et ne permettent pas de lui conserver une valeur de test d'intensité.

La recherche du seuil du galvanotonus, ainsi que du rapport du seuil galvanotonique au seuil rhéobasique, nous semble par contre le procédé de choix pour mesurer l'aptitude à pulser du neurone ou du myone, aptitude qui est un des éléments physiopathologiques de la myotonie, de la dégénérescence, de la tétanie.

Dans la pratique, BOURGUIGNON enseigne qu'une réaction galvanotonique obtenue avec un voltage égal à

(1) On observe un écart entre le rapport, mesuré dans ce cas, de la climalyse à la chronaxie, et le même rapport, tel qu'il a été déterminé, sur un système à réponse unique.

2 rhéobases est patholgique. Avec DELHERM, MOREL-KAHN, FISCHGOLD et MION, nous préférons la mesure de l'indice galvanotonique, rapport de l'intensité donnant le seuil du galvanotonus, à l'intensité rhéobasique, qui correspond à l'indice « n » de FESSART.

⁂

Les affections au cours desquelles l'enregistrement électromyographique décèle des pulsations neuromyoniques d'origine périphérique (myotonie, dégénérescence, tétanie), sont celles où l'examen électrique de stimulation détermine des contractions lentes, plus ou moins facilement galvanotoniques, à chronaxie et à climalyse élevée. Les chiffres de chronaxie et de climalyse reflètent la tendance à l'autorythmicité, que mesure l'indice galvanotonique, rapport du seuil du galvanotonus au seuil rhéobasique.

(*Travail du Laboratoire de* M. le Pr BAUDOUIN.)

BIBLIOGRAPHIE

On trouve la bibliographie concernant les phénomènes rythmiques, dans l'ouvrage de M. FESSARD, sur « Les propriétés rythmiques de la matière vivante » (Paris, 1936, Hermann et Cie, éditeurs);

et celle concernant l'électrodiagnostic de stimulation, dans l'ouvrage de M. BOURGUIGNON : « La chronaxie chez l'homme » (Masson, éditeur).

Signalons cependant en outre :

GALVANOTONUS

DELHERM (L.), MOREL-KAHN, FISCHGOLD et MION : Note préliminaire sur la contraction galvanotonique. *Bull. off. Soc. franç. Electr. Radiol.*, mai 1939.

DELHERM (L.), LEFEBVRE (J.) et MION (R. J.) : Note sur l'indice galvanotonique. *Journ. de Radiol.*, 24, 1941, p. 172-174.

TURPIN (R.) et LEFEBVRE (J.) : Indice galvanotonique. Mesure de l'hyperexcitabilité nerveuse au cours de la tétanie. *C. R. Ac. Sc.*, 216, 1943, p. 543.

ÉLECTROMYOGRAPHIE

LERIQUE (J.) : L'électromyographie élémentaire chez l'homme. Sa technique. Sa contribution à la physiologie de la réaction de dégénérescence et de la myotonie. *Thèse Paris*, 1943.

LEFEBVRE (J.) et LERIQUE (J.) : L'électromyographie élémentaire en clinique. *Soc. franç. Electr. et Radiol.*, juin 1943.

TÉTANIE

TURPIN (R.) et LEFEBVRE (J.) : Résultats d'études électrologiques et humorales de la tétanie. *Presse méd.*, 24, 1943, p. 338.

TURPIN (R.), LEFEBVRE (J.) et LERIQUE (J.) : Modifications de l'électromyogramme élémentaire et troubles de la transmission neuromusclaire dans la tétanie. *C. R. Ac. Sc.*, 216, 1943, p. 579.

MYOTONIE

LEFEBVRE (J.), LERIQUE (J.) et DESCLAUX (P.) : Note sur l'électromyographie élémentaire dans la myotonie. *Soc. de Neurol.*, fév. 1945.

BUCHTAL et CLEMMESEN : EMG observations in congénital Myotonia. *Acta Psych. Neurol.*, 16, 1941, p. 389.

RÉACTION DE DÉGÉNÉRESCENCE

LEFEBVRE (J.) et LERIQUE (J.) : De l'existence et de la forme de l'électromyogramme dans la R. D. par lésion traumatique des nerfs périphériques. *C. R. Soc. Biol.*, 137, 1943, p. 636.

DENNY-BROWN (D.) and PENNYBACKER (J. B.) : Fibrillation and fasciculation in voluntary muscle. *Brain*, 61, 1938, p. 311.

MAGLADERY (J. W.) and SOLANDT (D. Y.) : Relation of fibrillation to acetylcholine and potassium sensitivity in denervated skeletal muscle. *Journ. of Neurophysiol.*, 5, 1942, 357.

FEINSTEIN (B.), PATTLE (R. E.) and WEDDELL (G.) : Metabolic factors affecting Fibrillation in denervated muscle. *J. of Neurology, Neurosurgy and Psychiatry*, 8, 1945, p. 1.

RADIOACTIVITÉ TISSULAIRE APRÈS INJECTION DU CHLORURE DE RADIUM CHEZ L'ANIMAL CANCÉREUX ET CHEZ L'ANIMAL NORMAL

Par H. FAJERMAN, Agrégé de l'Université de Gand.

L'utilisation de la curiethérapie interne a connu un sort bien différent de celui de l'application de la curiethérapie externe.

Tandis que les études physiques et biologiques de la curiethérapie externe suivaient une progression assez régulière, et que les applications thérapeutiques différaient seulement dans les modalités techniques, l'introduction des substances radioactives dans l'organisme a connu des fluctuations allant d'un grand enthousiasme jusqu'à la déception la plus complète et même jusqu'à l'interdiction de l'usage thérapeutique.

Parmi les premières recherches, citons celles de PIERRE CURIE, BOUCHARD et BALTHAZARD (1904) sur l'influence de l'émanation introduite par voie respiratoire dans l'organisme des cobayes. Les animaux respiraient dans un espace clos et la mort, par congestion pulmonaire, survenait en quatre à neuf heures.

Les organes les plus radioactifs étaient les poumons et les surrénales.

Au IIIe Congrès international de Physiothérapie (Paris, 1910) RÉNON et MARRE rapportent les premiers résultats thérapeutiques des injections de sulfate de radium

Des quantités variables entre 2 et 200 microgrammes sont injectées par voies sous-cutanée, intra-veineuse, intra-rachidienne et autres aux malades atteints de pneumonie, de fièvre typhoïde, de méningite et septicémie.

La conclusion des auteurs est que les injections du radium, tout au moins, avec leurs techniques, doses, et dans les cas mentionnés, se sont révélées indolores, inoffensives inefficaces.

La même année, WICKHAM et DEGRAIS signalent des bons résultats obtenus par injection du sulfate de radium dans certains cas de lupus, syphilis et anémies cancéreuses.

La vitesse d'élimination du sulfate de radium chez le lapin est étudiée (1913) par DOMINICI, ALBERT et SIMONE LABORDE.

En Allemagne, on étudie surtout l'influence d'autres substances radioactives que le radium, notamment l'actinium (CZERNY et CAAN, MENDEL et BICKEL, STEIN et d'autres), le thorium X (FALTA, KRISER, ZEHNER, etc.) et le polonium (FERNAU, SCHRAMEK, ZARZYCKI). C'est surtout l'influence de ces substances sur le sang, ainsi que leur élimination, qui constituent l'objet principal de ces études.

Entre 1924-1928, LACASSAGNE, LATTES et LAVEDAN étu-

dient, à l'aide de la méthode autohisto-radiographique, l'influence de faibles et fortes doses de polonium introduit dans l'organisme. Ils constatent l'inocuité de faibles doses.

On se rend compte d'ailleurs que la curiethérapie interne, à très faibles doses, est pratiquée depuis des siècles — sans s'en douter — sous forme de bains radioactifs (eau, boue) avec absorption par la peau; soit sous forme de boisson; soit enfin sous forme d'inhalation de l'émanation qui accompagne habituellement les bains.

La renommée séculaire de certaines sources d'eau, comme Aix-les-Bains, Bagnoles, Spa, île d'Ischia, Gastein, Kreuznach, Carlsbad, et, dont la plus grande, sinon la seule vertu, était le contenu relativement riche en substances radioactives, devait amener l'idée de l'utilisation de l'énergie radioactive sous forme d'injection.

Comme le radium était trop cher pour être utilisé par une technique qui ne permettait pas sa récupération, on devait naturellement s'adresser aux substances radioactives peu coûteuses, comme le thorium X par exemple.

Des résultats très intéressants, parfois même surprenants, sont obtenus dans des affections rhumatismales, névralgiques et autres.

Les injections de substances radioactives étaient pratiquées à l'aide de substances peu coûteuses et à vie courte, c'est-à-dire à activité très grande — comme le thorium X — (ce qui permettait des doses fortes). Ces injections, très faciles à se procurer, étaient pratiquées souvent sans connaissance radiobiologiques. Les accidents assez nombreux commencent à être signalés.

Parfois il s'agit d'accidents bénins, résultant d'une faute technique : une radiodermite, par exemple; mais, plus souvent, il s'agit d'accidents graves : nécroses de maxillaires ou ostéosarcomes.

La plus grosse impression est produite par les accidents survenus chez les ouvriers des cadrans lumineux à New-Jersey (Blum, Hoffmann, Castle, Drinker, Martland).

Pour entretenir la phosphorescence du sulfure de zinc (qui contenait déjà des impuretés nombreuses, comme le plomb, l'arsenic, le thallium, etc.), on incorporait de la substance radioactive en forte proportion (1 mgr. pour 35 gr. de sulfure de zinc).

La substance radioactive incorporée était habituellement un mélange de mésothorium-radiothorium (80 %) et radium (20 %).

Pour dessiner plus facilement avec leurs pinceaux, les jeunes filles, employées dans cet' industrie, avaient la fâcheuse habitude de les appointer entre les lèvres.

Le calcul a démontré qu'elles introduisaient de cette façon, dans la cavité buccale, de 3 à 43 microgrammes de substance radioactive (dont 80 % à grande puissance de rayonnement) au cours d'une seule journée de travail.

Si une grande partie de la substance radioactive se déposait dans la cavité buccale — ce milieu si septique — en produisant des accidents nécrotiques locaux de tissus mous ou de la mandibule, une autre partie, avalée et distribuée dans l'organisme, aboutissait aux intoxications, anémies et surtout aux ostéosarcomes.

Comme, d'autre part, on a pu démontrer expérimentalement la possibilité d'obtenir, par des techniques diverses (auxquelles l'école de Gand a si largement contribué), des cancers à localisation et forme histologique très variables, à l'aide de substances radioactives diverses, à condition de réaliser des conditions déterminées (temps, doses), l'Académie de chirurgie de Paris a jugé utile, en 1936, d'accepter la conclusion de Bazy, Béclère, Duval, Regaud et Rouhier, que « la curiethérapie interne est une médication dont les risques sont si grands que son abandon paraît désirable ».

Cette conclusion n'a pas été admise par tous. Comment, en effet, ne pas tenir compte du fait, abstraction faite de conditions d'expériences de réalisation du cancer expérimental chez l'animal, conditions trop différentes de celles rencontrées en clinique parmi les 800 jeunes filles employées à la manufacture des cadrans lumineux, que seules étaient victimes d'accidents graves celles qui travaillaient au moins un ou deux ans. Et nous avons vu la quantité considérable de substances radioactives qu'elles absorbaient journellement.

D'autre part, en France, l'enquête menée par Coste, pour le Congrès du Rhumatisme, lui a montré qu'un des laboratoires, fabriquant du thorium X, aurait livré au corps médical, en dix ans (1927-1937), une quantité de substances radioactives destinées à traiter plus de 16.000 malades.

Parmi ces 16.000 malades traités à l'aide de la curiethérapie interne, — avec une substance à vie courte et avec des doses relativement fortes, — il n'y a eu que quelques accidents sanguins.

Certes, le recul de temps n'est peut-être pas suffisant, le temps de latence pouvant être considérable (10-20 ans), et on a d'ailleurs signalé, depuis, quelques accidents plus graves (nécroses de maxillaires, ostéosarcomes), mais ce nombre est singulièrement faible par rapport au nombre de malades ayant été traités par la curiethérapie interne.

Les chirurgiens et les cancérologues n'ont pas observé, d'autre part, d'augmentation du nombre des ostéosarcomes ces dix dernières années. Malgré le nombre considérable des malades ayant subi le traitement par curiethérapie interne, et malgré un recul d'un grand nombre d'années, les ostéosarcomes demeurent très rares.

Ensuite, si le nombre des ostéosarcomes n'a pas augmenté (ni en France, ni ailleurs), on n'a généralement pas constaté qu'un traitement par corps radioactifs eût précédé habituellement leur apparition.

Il semble résulter de ce court aperçu que le problème de la curiethérapie interne reste ouvert et que des nombreuses recherches sont nécessaires pour déterminer les conditions exactes d'utilité ou de nocivité des subtances radioactives introduites dans l'organisme.

RECHERCHES PERSONNELLES

Première série. — *Comment se distribue le Ra injecté chez l'animal cancéreux ?* — Nous injections 40 microgrammes de radium élément, d'une solution de chlorure de radium, aux rats blancs préalablement greffés d'un sarcome de Jensen.

Tous les jours, un animal est sacrifié et les tissus et organes suivants sont isolés et séchés : tissu tumoral, sang et muscle, foie, rate, rein, cœur, poumon, cerveau, organes génitaux, estomac, os et intestin grêle.

Quand les tissus sont bien séchés (10 à 14 jours à 65° C.) ils sont réduits en poudre, aussi fine et homogène que possible.

Les précautions les plus minutieuses doivent être prises pour que la radioactivité d'un tissu ou d'un organe n'influence pas un autre tissu. Les poudres sont ensuite placées dans des cylindres creusés dans des blocs métalliques. Ces blocs sont constitués par un alliage de plomb et de zinc (60 % Pb, 40 % Zn).

Chaque bloc métallique contient 16 cylindres de 3 mm. de diamètre et de 5,5 mm. de profondeur.

Treize cylindres de chaque bloc métallique sont remplis de poudre d'organes du même animal, tandis que trois servent de témoins (un reste vide; le deuxième est rempli d'une poudre minérale : talc, par exemple, et le troisième contient une poudre d'organe d'un animal qui n'a pas reçu d'injection de radium).

L'ordre dans lequel les organes sont placés est toujours le même :

Première rangée : sang, tumeur, muscle, contrôle;
Deuxième rangée : foie, rate, rein, contrôle;
Troisième rangée : cœur, poumon, estomac, contrôle;
Quatrième rangée : organes génitaux, cerveau, os, intestin grêle (fig. 1).

Le bloc métallique contenant des poudres d'organes de l'animal greffé et injecté avec du chlorure de radium est couvert d'un film photographique (dentafilm Gevaert). Les films sont restés sur les blocs pendant un mois. Dans certains cas avec leur enveloppe ; dans d'autres cas, les films sont nus.

Chaque bloc métallique contient les organes d'un



FIG. 1.
Bloc métallique contenant les poudres d'organes.

autre animal dont le poids ou l'âge ne sont pas toujours identiques. Il faut également tenir compte toujours du fait qu'il n'est pas possible de vider un organe du sang qu'il contient.

Les premières séries d'expériences ont donné des résultats suivants (fig. 2) :

1° Tous les cylindres remplis de poudre d'organes provenant des animaux injectés ont donné des impressions sur les films, tandis qu'aucun cylindre-témoin n'a influencé les films. De même les films témoins, placés dans la même boîte que les blocs, ont été tous négatifs.

2° Les images provoquées par les poudres d'organes



1er jour. 2e jour. 3e jour.



4e jour. 5e jour. 6e jour.

FIG. 2.

provenant d'animaux injectés du chlorure de radium diffèrent :

a) par leur diamètre ;
b) par leur intensité.

En effet, tandis que certaines images ont juste le diamètre des cylindres, c'est-à-dire 3 mm., d'autres donnent des diamètres qui atteignent 10 mm. et même plus.

L'intensité a été mesurée à l'aide du densimètre de Martens-Goldberg et du microphotomètre de Moll (fig. 3).

3° Le tissu osseux donne toujours la plus grande et la plus forte image.

Ce sont ces images-là qui atteignent jusqu'à 10 mm. de diamètre. C'est sur ces images-là que l'on voit, au centre, des taches plus claires. Il s'agit bien du tissu osseux proprement dit et non pas de la moelle osseuse, car des expériences comparatives avec des diaphyses fémorales nettoyées, lavées et bouillies, ont donné exactement les mêmes images.

4° Après le tissu osseux, c'est, au début, le foie et la rate, et, plus tard : le rein, le foie, l'intestin et les poumons, qui contiennent le plus de radium, c'est-à-dire dont les images présentent le plus d'intensité.

5° Le tissu cancéreux, de même que le sang, ne donne d'images relativement fortes que les premiers jours après l'injection.

En général, il fixe très peu de radium.

FIG. 3. — Une courbe et quelques valeurs obtenues à l'aide du microphotomètre de Moll.



6° Les muscles, le cœur, le cerveau, les organes génitaux, donnent des images très faibles.

7° Contrairement aux images de tous les autres tissus dont la radioactivité présente des variations, le tissu osseux donne, durant les six premiers jours (durée de cette série d'expériences), les images régulièrement les plus fortes.

8° Les images obtenues à l'aide de films nus sont mieux délimitées qu'avec des films avec leurs enveloppes, déposés sur les blocs métalliques.

Le radium introduit par voie musculaire, à la place de la voie sous-cutanée, donne les mêmes résultats.

DEUXIÈME SÉRIE D'EXPÉRIENCES. — **Examen de la *radioactivité tissulaire plusieurs semaines après l'injection du radium.*** — Les animaux injectés et greffés avec les sarcomes de Jensen n'ont pas permis une observation au delà de 7-8 jours. Comme nous injections le radium au moment où la greffe du sarcome de Jensen avait déjà un volume d'une prune, comme d'autre part nous voulions examiner le tissu cancéreux frais, c'est-à-dire avant qu'il ne se nécrose, et, enfin, comme toutes les expériences ont montré le peu d'affinité que présentent les cellules cancéreuses pour le

Après 3 semaines. *5 semaines.* *8 semaines.*

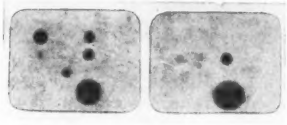

12 semaines.

FIG. 4.

radium injecté, nous continuions les expériences sur des rats normaux, afin de pouvoir l' observer pendant plusieurs semaines et même plusieurs mois. La technique suivie était la même que dans la série précédente. Seulement les animaux ont été sacrifiés 3, 5, 8 et 12 semaines après les injections.

Les images tissulaires ci-jointes illustrent les résultats obtenus (fig. 4).

Remarquons que, tandis qu'un rat examiné trois mois après l'injection présente uniquement une radioactivité nette de deux tissus, le tissu osseux et rénal (ainsi que deux autres tissus faiblement radioactifs : le foie et la rate), un autre animal présente, dans les mêmes conditions de temps et de dose, une radioactivité de l'os, du rein, du sang (fortement), des muscles, du foie et du poumon.

Il semble qu'il s'agisse ici non seulement d'une différence biologique d'animal à animal, mais également d'une preuve d'une reprise plus intense du radium, prélevé du tissu osseux, par l'intermédiaire du sang, et rejeté à l'extérieur à l'aide d'organes éliminatoires.

D'autre part, les images osseuses, après trois mois, sont d'un diamètre inférieur à celle de 3, 5 et 8 semaines.

Troisième série d'expériences. — *Radioactivité tissulaire après diminution des doses du radium injecté.*

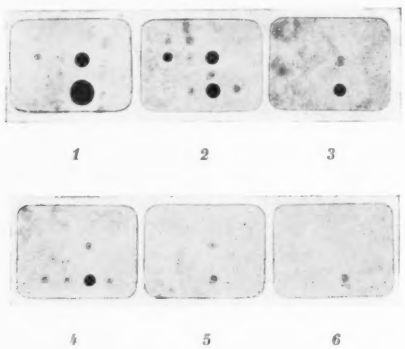

Fig. 5.

1. 1 cc. radium de 1/500.000, donc 0,002 mgr. Ra El.
2. 1 cc. radium de 1/5.000.000, donc 0,0002 mgr. Ra El.
3. 1 cc. radium de 1/50.000.000, donc 0,00002 mgr. Ra El.
4. 0,5 cc. radium de 1/50.000.000, donc 0,00001 mgr. Ra El.
5. 0,2 cc. radium de 1/50.000.000, donc 0,000004 mgr. Ra El.
6. 1 cc. radium de 1/500.000.000, donc 0,000002 mgr. Ra El.
0,2 cc. radium de 1/500.000.000, donc 0,0000004 mgr. Ra El.

— Les expériences antérieures étaient effectuées avec des doses relativement grandes. On pouvait se demander comment s'effectuerait la distribution du radium dans l'organisme si on diminuait progressivement la dose injectée.

Ausi avons-nous injecté à un lot de rats les doses progressivement décroissantes suivantes :

1° 0,002 mgr. Ra El. 2° 0,0002 mgr. Ra El.
3° 0,00002 — — 4° 0,00001 — —
5° 0,000004 — — 6° 0,000002 — —
et 7° 0,0000004 mgr. Ra El.

Les animaux ont été sacrifiés 48 heures après avoir reçu les injections de radium. Les films ont été déposés avec leurs enveloppes et laissés durant un mois. Voici les résultats : deux tissus montrent toujours une radioactivité jusqu'à la dose 5, incluse; c'est le tissu osseux et le tissu rénal. Les différences individuelles sont nettes entre animaux (fig. 5).

Avec la sixième dose, seul le tissu osseux donne une image visible. Cependant, les mesures à l'aide du microphotomètre de Moll, ou avec le compteur de Geiger-Muller, ont prouvé que le tissu rénal du rat « 6 » est radioactif.

Avec la dose « 7 », nous n'avons rien obtenu.

Quatrième série d'expériences. — *Elimination du radium, du tissu osseux.* — Les expériences antérieures ont montré que le radium se fixe dès le premier jour, avec une électivité marquée dans le tissu osseux.

Les examens des tissus examinés, même plusieurs semaines ou mois après l'injection du radium, ont montré que, tandis que le radium est disparu de la plupart des tissus et qu'on en trouve peu dans quelques autres (comme le rein, foie, poumon), l'os, au contraire, présentait toujours les images autoradiographiques très intenses. De même, la diminution graduelle des quantités de radium introduit dans l'organisme a montré que partout où il existe encore deux tissus radioactifs, l'os occupe la première place et que l'image osseuse est certainement la dernière à disparaître.

Comme, d'autre part, nous avons vu réapparaître une radioactivité dans le sang et des organes d'élimination, il semblait intéressant de suivre le radium dans l'os lui-même, en comparant la radioactivité des poids identiques de tissu osseux des animaux de même poids ayant reçu la même dose de radium.

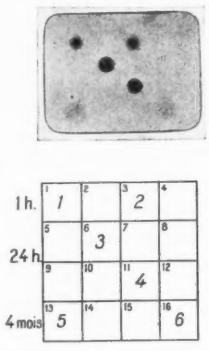

Fig. 6.

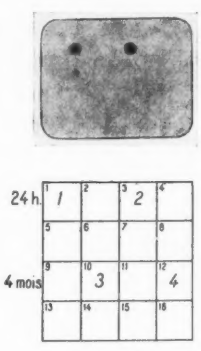

Fig. 7.

Le film (fig. 6) montre les images du tissu osseux provenant des rats tués : une heure, un jour et quatre mois après avoir reçu 0,02 mgr. Ra El. Le film a été développé après trois jours d'exposition dans l'enveloppe, mais sans filtre métallique.

Nous voyons que le tissu osseux est plus radioactif 24 heures après l'injection qu'une heure après. Cela prouverait que le Ra, au cours de cette première journée, est éliminé dans une certaine mesure des autres tissus (puisqu'on le retrouve partout au début) pour se fixer plus abondamment dans le tissu osseux (une bonne partie du radium, comme nous le verrons plus loin est éliminée). Mais les images et les mesures (appareil de Moll et Geiger), faites quatre mois après l'injection, montrent une disparition nette de la plus grande partie du radium du tissu osseux chez le rat blanc.

Les expériences analogues ont été faites sur les cobayes. Le film joint (fig. 7) montre que si trois jours d'exposition sont suffisants pour montrer les images de l'os provenant des cobayes ayant reçu une injection de radium 24 heures auparavant, il est impossible de distinguer, à l'œil nu, la radioactivité osseuse d'un cobaye injecté quatre mois auparavant.

Cinquième série d'expériences. — *Recherches du radium dans le sang, dans l'urine et les matières*

fécales. — Pour savoir quelle partie du sang véhicule et distribue le radium dans l'organisme, nous avons injecté 0,1 mgr. Ra El. à un veau de 60 kilos.

Cinq minutes après l'injection, nous faisons la première prise sanguine. Une partie est citratée (3 ‰), une autre est défibrinée. Une centrifugation prolongée (à 6.000 tours par minute) nous permet de séparer aisément les globules rouges, les globules blancs, le plasma et le sérum.



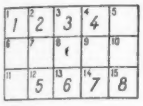

FIG. 8.

Sang citraté 5 minutes après injection de radium :

1. Sang total avant injection.
2. Globules rouges.
3. Globules blancs.
4. Plasma.

Sang défibriné 7 minutes après injection de radium :

5. Globules rouges.
6. Globules blancs.
7. Sérum.
8. Fibrines.

Le film joint (fig. 8) montre que quelques minutes après l'injection du radium, les globules rouges, les globules blancs et la fibrine donnent des images faibles, tandis que le plasma ou le sérum montrent une forte radioactivité. Le sang-témoin pris avant l'injection du Ra est totalement inactif.



FIG. 8 *a*. — Sang examiné un mois après injection de radium.

Sang citraté :

1. Globules rouges.
2. Globules blancs.
3. Plasma.

Sang défibriné :

4. Globules rouges.
5. Globules blancs.
6. Sérum.
7. Fibrine.

L'examen du sang effectué 24 heures après l'injection du Ra donne un résultat analogue au précédent.

Trois jours après même le plasma (ou le sérum) donnait des images très faibles. Par contre, huit jours après l'injection, la radioactivité du plasma est redevenue plus intense. Le sang examiné un mois après l'injection du Ra ne montre aucune radioactivité des éléments cellulaires du sang, mais la radioactivité du plasma ou du sérum est nette (fig. 8 *a*).

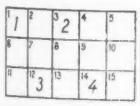

FIG. 9.

1. Matières fécales le jour de l'injection de radium.
2. Matières fécales après injection de de radium.
3. Urines le jour de l'injection.
4. Urines 24 heures après l'injection.

Chez le même veau, l'urine et les matières fécales sont séchées et examinées, au point de vue de leur radioactivité, dans une atmosphère libérée d'humidité. Entre les matières examinées et les films, on interpose des substances imperméables (papier-cidac, verre, etc.).

Le résultat obtenu (fig. 9) montre que les premières matières fécales (recueillies 4-6 heures après l'injection) n'ont pas influencé le film, alors que l'urine recueillie une heure après l'injection est déjà fortement radioactive.

Après 24 heures, les matières fécales, aussi bien que l'urine, sont fortement radioactives.

SIXIÈME SÉRIE D'EXPÉRIENCES. — *Recherches sur la fixation du radium injecté sur le placenta et le fœtus.* — Des rats femelles sont injectés par voie sous-cutanée de 0,04 mgr. Ra El.

La grossesse chez le rat dure trois semaines. Les fœtus venus au monde cinq semaines après l'injection sont séparés, tués et séchés *in toto*.

La « momie » de ces rats nouveau-nés est posée sur un film. Voici une auto-photo d'un de ces rats (fig. 10). Nous constatons que le squelette est reconnaissable dans cette auto-radiographie.

Chez un cobaye mort 24 heures après une injection du radium (0,02 mgr. Ra El.) et chez lequel on trouve, accidentellement, une grossesse jumellaire, nous examinons séparément la radioactivité du muscle utérin, du placenta, des tissus mous des fœtus et leurs tissus chondro-osseux.

Le film et les mesures ci-joints (fig. 10 *a*) montrent que c'est ce dernier qui est le plus radioactif; ensuite vient le placenta, puis les tissus mous des fœtus et finalement le tissu utérin (dont l'image n'est pas visible à l'œil nu).

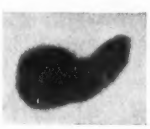

FIG. 10.

FIG. 10. — Auto-photographie de la « momie ».

FIG. 10 *a*.

5. Muscle utérin.
7. Placenta.
14. Tissu mou.
16. Tissu squelettique.

FIG. 10 *a*.

Nous voyons que le placenta laisse passer le chlorure de radium contrairement à ce qui se passe pour le polonium (LACASSAGNE, LATTÈS et LAVEDAN) ou pour le thorium (EHRHARDT).

Nous constatons également que, même dans le fœtus en formation (puisque l'injection du radium précédait de deux semaines le début de la grossesse), le tissu squelettique fixe avec une sélectivité le sol de radium.

Enfin, ces expériences ont montré que des quantités de Ra relativement élevées (0,2 mgr. par kilo de poids) n'ont pas empêché les rates de devenir grosses, de mener leur grossesse à bout et d'accoucher et d'allaiter les nouveau-nés qui se comportaient normalement.

SEPTIÈME SÉRIE D'EXPÉRIENCES. — *Examen des os après fractures.* — Nous avons essayé de déterminer si, après fracture chez le rat, le tissu de réaction autour de la fracture, le cal osseux, est plus ou moins riche en radium que le tissu osseux du voisinage.

12 rats ont été injectés avec la dose et technique habituelles. Les fractures ont été faites tantôt peu de temps avant l'injection; dans d'autres cas, les fractures ont été faites quelques minutes, quelques heures ou quelques jours après l'injection.

De toutes ces expériences, il résultait que le tissu osseux normal se montrait plus radioactif que le tissu osseux fracturé (fig. 11).

On ne peut attribuer ce phénomène à l'état spongieux du cal, car les épiphyses au moins aussi spongieuses étaient nettement plus radioactives.

Lorsque la dose injectée était très faible, de l'ordre de quelques millionièmes de mgr. de Ra El. par exemple, on voyait les images de l'os normal, tandis que la poudre de l'os fracturé ne montrait pas d'images (film). Les mesures au compteur de Geiger-Muller

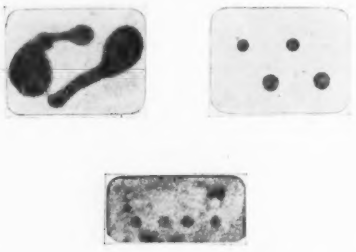

FIG. 11. — Le tissu osseux normal est toujours plus radio-actif que le tissu osseux fracturé.

donnaient, dans ce dernier cas, 208 coups pour l'os normal et 96 pour l'os fracturé.

Ainsi, non seulement le cal osseux ne fixe pas plus de radium que le tissu normal, mais lorsque la fracture est effectuée après l'injection du radium, celui-ci quitte partiellement l'endroit fracturé, comme l'ont démontré toutes les expériences de cette série.

FIG. 12. — En haut : image de la poudre du tibia normal ; en bas : image de la poudre du tibia implanté.

HUITIÈME SÉRIE D'EXPÉRIENCES. — *Transplantation d'os après injection du radium.* — Une demi-heure après injection de 0,02 mgr. de Ra El., un membre inférieur est amputé. Les parties molles sont rapidement et aseptiquement enlevées et le tibia est implanté sous la peau de l'abdomen. Six jours après, l'animal, qui a très bien supporté cette intervention, est tué et la radioactivité du tibia implanté est comparée avec le tibia homologue.

Le film ci-joint (fig. 12) montre que l'os implanté donne une image nettement plus faible que le tibia normal.

Toutefois, dans cette expérience, on comparait un os qui a bénéficié d'une circulation sanguine normale pendant trente minutes avec un autre qui était irrigué pendant six jours.

Pour vérifier que la perte de la radioactivité est due uniquement à l'implantation, nous avons réalisé l'expérience suivante : Deux animaux reçoivent 0,04 mgr. Ra El, en injection sous-cutanée. Une heure plus tard,

FIG. 12 *a*. — En haut : os normal; au milieu : os implanté ; en bas : os amputé au même moment que l'os implanté.

nous faisons chez ces animaux une désarticulation coxo-fémorale unilatérale. Le fémur d'un rat et le tibia de l'autre sont implantés sous la peau du ventre, comme dans l'expérience précédente, et nous conservons le fémur et le tibia restants, c'est-à-dire non implantés.

Six jours après, les animaux sont tués. Les os séchés, pulvérisés et placés dans un bloc métallique, sont couverts par un film, dans l'enveloppe, mais sans filtrage métallique, pendant trois jours.

Les films montrent (fig. 12 *a*) que les images des os implantés sont plus faibles que celles de l'os normal de l'animal, ainsi que des os amputés au même moment que les os implantés.

En d'autres termes, les os implantés ont perdu une notable partie de leur radium par suite de leur nécrose ou de leur décalcification.

Des mesures au microphotomètre de Moll ont donné, pour les os amputés et conservés : 20 et 20, tandis que les os amputés au même moment et implantés donnaient des valeurs : 2,22 et 2,35.

ANALYSES

RADIOLOGIE

RAYONS X

GÉNÉRALITÉS

APPAREILS ET TECHNIQUE

C. E. EDDY et **D. J. STEVENS** (Melbourne). — **Quelques observations sur les cônes localisateurs de radiothérapie.** (*Radiology*, vol. 46, n° 2, fév. 1946, p. 176.)

Les auteurs soulignent les imperfections présentées par beaucoup de cônes localisateurs livrés avec les appareils, et montrent que la vérification radiographique s'impose avant de les utiliser en radiothérapie, en particulier lorsqu'il s'agit de localisateurs de petit diamètre. Pour ces derniers, un défaut de centrage par rapport au foyer peut entrainer des inégalités importantes du dosage sur la surface irradiée. — *P. Lamarque.*

J. A. ROSS. — **Radioscopie stéréoscopique.** (*The Brit. Journ. of Rad.*, vol. XIX, n° 220, avril 1946, p. 156.)

L'A. rapporte une méthode qui est bien connue depuis longtemps, puisqu'elle est basée sur l'utilisation de deux tubes fonctionnant alternativement sur 50 périodes et l'emploi simultané de lunettes spéciales à obturateurs synchrones. — *P. Lamarque.*

E. H. QUIMBY, R. S. STONE, P. S. HENSHAW, R. B. TAFT, G. G. HENNX, G. SINGER et **G. C. LAURENCE.** — **Protection contre les rayons X et gamma.** (*Radiology*, vol. 46, n° 1, janv. 1946, p. 57.)

Il s'agit là d'un travail d'ensemble présenté par les « Standardisation committees of the American Rœntgen Ray Society and Radiological Society of North America », qui a plutôt un but éducatif et qui s'adresse aux aides radiologistes plutôt qu'aux médecins.

Développée par paragraphes séparés, la question est présentée comme suit : la dose de tolérance ou intensité de tolérance, par E. H. QUIMBY; la lésion par les radiations, par R. S. STONE; les lésions de gènes, par P. S. HENSHAW; les facteurs humains, par R. B. TAFT; la radioscopie industrielle, par G. G. HENNX; enfin, la question de la protection et du matériel de protection est étudiée par G. SINGER et G. C. LAURENCE. — *P. Lamarque.*

M. MARCHAL (Paris). — **De l'enregistrement des phénomènes radiologiques invisibles et, en particulier, des pulsations des artérioles pulmonaires. Kinédensographie.** (*C. R. Acad. des Sc.*, 1946, t. 222, p. 973.)

L'A. place, entre le sujet et l'écran fluorescent de radioscopie, une cellule photoélectrique reliée à un amplificateur et à un oscillographe, ou directement à un oscillographe. Il enregistre ainsi les variations d'opacité d'une région donnée du sujet avec le temps, en particulier les pulsations des artérioles pulmonaires invisibles directement. Cette méthode peut apporter d'utiles indications dans la recherche du début des processus infectieux ou des tumeurs, voire du fonctionnement d'un certain nombre d'organes. — *A. Djourno.*

PHYSIOBIOLOGIE

A. BACK et **L. HALBERSTAEDTER** (Jérusalem). — **Influence des facteurs biologiques sur la forme des courbes de survivance; expériences avec *Paramécium Gaudatum*.** (*The Amer. Journ. Rœntg. and Rad. Th.*, vol. 54, n° 3, sept. 1945.)

Les A. ont irradié des paramécies avec des doses variant entre 200.000 et 700.000 r., avec un débit de 9.000 r.-minute, 35 kV, 30 mA.

Les résultats ont montré une gradation des effets qui se manifestent sous forme d'une courbe de survivance du type sigmoïde, la dose léthale répondant à environ 700.000 r., tandis que le seuil de l'effet se produit pour 200.000 r. Deux types différents d'expériences donnent des résultats qui paraissent devoir plaider en faveur des théories de la variation individuelle. — *P. Lamarque.*

T. C. EVANS et **E. H. QUIMBY** (New-York). — **Etude sur les effets du sodium radioactif et des rayons X sur les souris normales et leucémiques.** (*The Amer. Journ. Rœntg. and Rad. Th.*, vol. 55, n° 1, janv. 1946, p. 55.)

Les A. ont utilisé le sodium radioactif Na 24 en injection sous-cutanée, et irradié la totalité du corps avec des rayons X. Dans les deux cas, les résultats ont été similaires : 10 microcuries de Na 24 par gramme de poids se sont montrés équivalents à 100 r. à 200 kV. Le radiosodium s'est de plus montré assez efficace sur les formes de leucémie très prononcées. Pour les A., il ne s'agirait pas d'une concentration sélective de l'isotope dans les ganglions. — *P. Lamarque.*

ACCIDENTS

L. L. ROBBINS, J. C. AUB, O. COPE, D. G. COGAN, J. L. LANGOHR, R. W. CLOUD et **O. E. MERROLL** (Boston). — **Brûlures superficielles de la peau et des yeux par des rayons cathodiques diffusés.** (*Radiology*, vol. 46, n° 1, p. 1, janv. 1946.)

Il s'agit là d'une observation véritablement extraordinaire de six assistants brûlés par des électrons diffusés à des distances assez grandes, et non par le faisceau direct, au Massachusettes General Hospital de Boston, au cours d'expériences de très courte durée, avec le tube à 1.200.000 volts, à alimentation statique.

Les lésions qui ont été produites par des doses difficiles à préciser, mais que l'on a estimées à 1.000 ou 2.000 r., ont eu ceci de particulier qu'elles ont évolué en trois phases successives étalées sur quatre semaines. Ces brûlures étaient différentes et cependant s'apparentaient à la fois au coup de soleil, à la brûlure banale et à la radiodermite rœntgénienne.

Il s'agit là d'observations extrêmement originales qui soulignent la nécessité d'être extrêmement prudent dans le maniement des radiations. — *P. Lamarque.*

B. V. A. LOW-BEER et R. S. STONE. — Le traitement des ulcérations post-rœntgéniennes tardives par les pommades au radon. (*Radiology*, vol. 46, n° 2, fév. 1946, p. 149.)

Après un bref historique, les A. indiquent que c'est à la suite des beaux résultats obtenus par UHLMAN qu'ils utilisèrent cette méthode. Ils rappellent les réactions cutanées qui peuvent survenir après l'exposition diagnostique, thérapeutique ou professionnelle aux radiations, et ils opposent les réactions précoces qui ont une tendance naturelle à guérir aux réactions tardives dont l'évolution est désespérément longue. Chaque fois que les tissus osseux ou tendineux sont atteints, ils donnent la préférence à l'exérèse chirurgicale lorsqu'elle est possible, mais ils réservent la pommade au radon à toute ulcération superficielle ou hyperkératose, à l'exception des dégénérescences malignes secondaires. Les radionécroses tardives ont à leur origine une déficience de la vascularisation; c'est par sa restauration que l'on peut obtenir la guérison des ulcérations rœntgéniennes. L'élément actif est l'irradiation α, mais la pénétration est plus forte que celle à laquelle on pourrait s'attendre, car le radon pénètre lui-même dans les tissus avant de se désintégrer. La dose totale donnée est fonction de la teneur de la pommade en radon, du temps écoulé depuis sa fabrication, de la température et de l'épaisseur de la couche employée. La pommade utilisée est celle qu'emploie UHLMANN et provient du MICHAEL REESE HOSPITAL (Chicago); les A. signalent un autre produit, l'alphatron, récemment mis sur le marché par une firme canadienne. Le dosage est habituellement donné en unités électrostatiques; les A. préfèrent le dosage en microcuries. Ils indiquent minutieusement le mode d'application. La pommade est laissée en place de 10 à 18 heures. Une application est faite toutes les semaines et cela 3 à 20 fois. Le pansement doit être très occlusif, imperméable à l'air et au radon. Les A. ont traité 28 malades dont les lésions étaient dues 19 fois aux rayons X; deux fois à l'association rayons X et radium, et sept fois aux neutrons. La guérison survint chez 19 malades; 4 furent améliorés; chez cinq autres, il n'y eut aucun résultat; mais, dans aucun cas, une action nocive ne fut constatée. Un tableau fournit le résumé des observations. Une planche en couleurs accompagne l'article, mais les photographies ne concernent que des ulcérations d'assez petites dimensions. — *P. Bétoulières.*

RADIODIAGNOSTIC

OS, CRANE, ARTICULATIONS

CLÉMENT (R.), GODLEWSKI (S.) et HARTMANN (L.) (Paris). — Maladie de Schüller-Christian avec diabète insipide vrai. Guérison des lacunes craniennes. (*Bull. et Mém. de la Soc. méd. des Hôp. de Paris*, n° 1-2-3-4, 1945, p. 7.)

L'observation concerne un enfant de 5 ans avec un syndrome de Shüller-Christian typique (arrêt de développement somatique), exophtalmie à prédominance unilatérale avec asymétrie faciale, lacunes osseuses de la voûte cranienne, du maxillaire inférieur et des côtes, et diabète insipide vrai.

Le fait marquant est la disparition des images lacunaires par radiothérapie et l'effet favorable de ce traitement sur le développement, la morphologie de la face, l'état statural et le psychisme. Par contre, le diabète insipide n'a pas été influencé par les rayons X. — *Guy Morin.*

Pierre LOMBARD, Gaston MUNERA, Yvonne BLANC et LE GERNISSEL. — Luxation atloïdo-axoïdienne liée à l'absence de la dent de l'axis. (*Rev. d'Orthop.*, t. 31, n° 5-6, 1945, p. 179-185, 5 fig.).

Fillette, âgée de 14 ans, entre à la Clinique chirurgicale pour torticolis consécutif à un accident d'auto.

Radiographies : Le profil du rachis cervical montre une luxation atloïdo-axoïdienne avec glissement en avant de l'atlas sur l'axis; l'atlas est basculé; on ne trouve pas la dent de l'axis.

De face, on note : une déviation scoliotique irréductible du rachis cervical à convexité gauche; une asymétrie du corps de l'axis; une soudure partielle du corps de l'axis et de celui de la 3e cervicale. On pense à une anomalie de l'axis et à une agénésie de la dent qui pourrait être à l'origine de la lésion.

Les tomographies de face confirment cette hypothèse en montrant que la dent de l'axis est réduite à une petite saillie osseuse de quelques millimètres seulement de hauteur. — *Loubier.*

Jean DELAY et P. DESCLAUX (Paris). — L'encéphalographie dans les démences toxi-infectieuses (encéphalites). (*Rev. neurol.*, t. 77, n° 7-8, juillet-août 1945, p. 215, 3 fig.)

Les images de démences toxiques (alcooliques) sont voisines de celles de la P. G.; l'encéphalographie, dans ces états toxi-infectieux permet de présumer des états anatomiques successifs de la maladie, et sa valeur pronostique est considérable, car elle constitue un critère important de l'action thérapeutique.

A des lésions importantes correspondent un pronostic fâcheux et une action thérapeutique faible; — à une action thérapeutique favorable correspondra une amélioration des lésions radiographiques. — *L. Stuhl.*

Jean DELAY, P. NEVEU et P. L. DESCLAUX (Paris). — L'encéphalographie gazeuse dans la paralysie générale, sa valeur pronostique. (*Rev. neurol.* t. 77, n° 7-8, juil.-août 1945, p. 179, 5 fig.)

Les A. isolent quatre groupes d'aspect radiographiques correspondant à des lésions de gravité différente.

Le groupe A est caractérisé par une dilatation : *a)* des sillons de la corticalité; *b)* des ventricules; *c)* des citernes de la base surtout sus et retro-sellaire. La dilatation des sillons donne l'impression d'un cerveau rempli de lucarnes; parfois elle permet de voir se dessiner le complexe operculo rolandique. Les malades de ce groupe sont irrécupérables et la thérapeutique est sans effet.

Le groupe B est également caractérisé par une dilatation ventriculaire, mais avec des sillons corticaux dilatés en moins grand nombre. Le cerveau présente un aspect voilé en verre dépoli; il peut disparaître sous l'influence du traitement laissant apparaître alors l'atrophie corticale : ce voile serait dû, pour les A., à un processus de méningite séreuse. Le pronostic est également sombre; toutefois, des améliorations sont possibles et prévisibles sur la disparition du voile.

Dans le groupe C (deux cas), les ventricules ne sont pas visibles (faute de technique, anomalie, oblitération pathologique des trous de Magendie et Luschka), mais il existe de nombreuses zones d'atrophie corticale. Pas d'amélioration thérapeutique.

Le groupe D est caractérisé par des lésions plus modérées. Les cornes frontales gardent une forme normale même si les ventricules sont dilatés; les sillons de la convexité peu élargis témoignent d'une atrophie cérébrale modérée. Les résultats thérapeutiques, ici, sont favorables, et il peut même y avoir reprise de l'activité sociale.

Ainsi l'encéphalographie gazeuse montre que, dans la P. G., les lésions prédominent dans la région frontale, qu'il y a un certain parallélisme entre les lésions et la gravité de la maladie; enfin, elle permet de prévoir l'action du traitement, de savoir si, au cours d'une rémission, celle-ci sera temporaire ou définitive. — *L. Stuhl.*

Jean DELAY et P. DESCLAUX. (Paris). — L'encéphalographie dans les démences dégénératives. Encéphaloses. (*Rev, neurol.*, t. 77, n° 7-8, juil.-août 1945, p. 212.)

L'encéphalographie permet, dans ces affections, de fixer l'importance des lésions et de suivre le développement. L'aggravation de l'atrophie cérébrale peut être évaluée ainsi au fur et à mesure de l'aggravation de la maladie.

Dans les maladies de Pick et d'Alzeimer, les lésions sont assez voisines et ne peuvent servir à les différencier de façon certaine. L'atrophie siège surtout dans la région frontale, parfois elle peut être pariéto-occipitale. La région frontale est creusée de lacunes et une grande quantité d'air peut s'accumuler dans les espaces sous-arachnoïdiens et sous-duraux, à tel point que la fosse antérieure peut paraître déshabitée. Parfois un voile méningé traduit seul l'affection.

A l'autopsie d'un de ces malades, les A. n'ont pas retrouvé de lésions macroscopiques d'atrophie et ils posent la question de savoir s'il n'existerait pas des altérations physio-pathologiques des sillons cérébraux, visibles sur les radiographies dues à une modification des conditions de circulation du liquide céphalo-rachidien, et échappant aux constatations nécropsiques.

Ces états pré-séniles sont difficiles à séparer, du point de vue radiologique, de certains états démentiels de l'adulte, où il existe également une atrophie cérébrale.

Dans les démences dégénératrices héréditaires, type chorée d'Hutington, il existe une atrophie cortico-striée caractérisée par une dilatation importante des cornes frontales, des ventricules latéraux avec élargissement considérable du diamètre transversal. Il semble exister un certain parallélisme entre ces lésions et le degré d'évolution de la maladie et les symptômes cliniques.

Dans les psychoses chroniques d'évolution démentielle, on retrouve également une atrophie corticale, mais la dilatation ventriculaire semble plus modérée. — *L. Stuhl.*

R. GARCIN, M. KIPFER, M. ROSIER et **H. X. MAN** (Paris). — **Paralysie dissociée de la IIIe paire traduisant un méningiome en plaque de la petite aile du sphénoïde révélée par la radiographie systématique du crâne.** (*Rev. neurol.*, t. 77, n° 5-6, mai-juin 1945, p. 153.)

Cette observation a comme principal intérêt de montrer comment, devant une paralysie dissociée unilatérale isolée de la IIIe paire, qui aurait pu en imposer pour une polioencéphalite infectieuse, la radiographie systématique du crâne, en montrant un classique aspect d'ostéome, a permis de déceler et de faire opérer précocement un méningiome en plaque de la petite aile du sphénoïde. — *L. Stuhl.*

Cl. VINCENT et **Gérard GUIOT** (Paris). — **Rétrécissement extrinsèque du trou de Monro.** (*Rev. neurol.*, t. 77, n° 9-10, sept.-oct. 1945, p. 259, 1 fig.)

Observation d'un malade présentant une destruction non tumorale et incomplète du trou de Monro, et ayant présenté à la ventriculographie le syndrome de Dandy : dilatation du ventricule injecté surtout pour la corne frontale qui, de plus, tend à devenir médiane, absence du IIIe ventricule si l'obstacle siège du côté injecté.

Ce phénomène est à bascule et si, quelques jours plus tard, on insuffle l'autre ventricule, on constate la même dilatation et le même déplacement de la corne frontale.

Si les deux ventricules sont insufflés en même temps, on les trouve dilatés, mais en place. — *L. Stuhl.*

P. PUECH, J. LEREBOULLET et **J. BERNARD** (Paris). — **Sclérose tubéreuse et tumeurs cérébrales.** (*Rev. neurol.*, t. 77, n° 9-10, sept.-oct. 1945, p. 22, 6 fig.)

Etude très complète de cette affection héréditaire du groupe des neuroectodermoses longtemps considérée comme une curiosité d'un intérêt surtout spéculatif, mais qui n'est plus maintenant au-dessus des ressources de la neuro-chirurgie.

A côté du syndrome cutané, neuro-psychique et oculaire existe un signe capital : les calcifications crâniennes qui n'existent pas dans la maladie de Recklinhausen et qui sont différentes de celles de l'angiomatose encéphalotrigéminée.

Les A. en décrivent deux variétés souvent confondues, mais qui peuvent être séparées par la stéréoradiographie et la ventriculographie :

a) Les calcifications superficielles : taches opaques, arrondies, de 5 à 10 mm., qui par leur confluence peuvent donner à la voûte un aspect cotonneux.

Certaines peuvent correspondre à la calcification de nodules corticaux; mais, dans d'autres cas, il s'agit de densification osseuse retrouvée par les A. à l'examen du volet cranien chez un de leurs malades : semblables altérations ont d'ailleurs été décrites sur les os des membres au cours de cette affection.

b) Les calcifications profondes toujours situées autour des ventricules latéraux et du IIIe ventricule, traduisant la présence de néoformation à ce niveau.

Les A. en distinguent deux types :

1° Calcifications multiples, homogènes, denses, dessinant parfois des images en chapelet, en bouquet. Elles peuvent être bilatérales, et on les prendrait volontiers pour des calcifications des plexus choroïdes.

2° Calcifications uniques de taille variable, bien limitée et de même siège que les précédentes. Cette image semble traduire l'existence d'une tumeur unique implantée dans l'une des parois ventriculaires (ventricule latéral en général).

Les concrétions profondes seraient surtout le fait des formes évolutives avec gliome ou spongioblastome; en tous cas leur constatation est l'indication formelle d'une ventriculographie qui permettra de prendre des décisions neuro-chirurgicales appropriées. — *L. Stuhl.*

Th. ALAJOUANINE et **R. THUREL** (Paris). — **L'exploration radiolipiodolée du canal rachidien par la méthode du remplissage segmentaire.** (*Rev. neurol.*, t. 77, n° 5-6, mai-juin 1945, p. 156.)

Avec les épreuves du transit et de la coulée lipiodolée, un blocage complet du canal rachidien risque d'être méconnu; aussi ne doit-on pas tenir compte des résultats négatifs.

Les A. conseillent dans ces cas de mettre en œuvre la méthode du remplissage segmentaire qui nécessite 10 cc. de lipiodol.

Pour l'étude du cul-de-sac lombo-sacré, le malade est radiographié en décubitus dorsal, le tronc légèrement relevé, de façon que le cul-de-sac soit en déclive et rempli de lipiodol. Si un intervalle de 48 heures sépare l'injection de la radiographie, les gaines des racines lombo-sacrées sont également imprégnées et la hernie discale mise en évidence, alors même qu'elle est petite et très latérale.

Pour les segments sus-jacents, au contraire, le malade est en décubitus ventral, le lipiodol quitte le cul-de-sac qui n'est plus en déclive. En soulevant de plus en plus le siège, la colonne lipiodolée gagne de proche en proche les différents segments du sac dural. Dans la masse opaque du lipiodol, toute lésion intra-rachidienne tenant tant soit peu de place fait une encoche alors même que les passages du lipiodol selon la technique classique paraissaient se faire normalement. — *L. S.*

TH. ALAJOUANINE et **R. THUREL** (Paris). — **Tuberculose fibreuse de la queue de cheval.** (*Rev. neurol.*, t. 77, n° 5-6, mai-juin 1945, p. 155.)

L'installation progressive des troubles dans le temps et dans l'espace orientait vers une origine mécanique; un transit lipiodolé intra-rachidien fait dans les deux sens ne montra aucun obstacle.

Au contraire, la méthode de remplissage segmentaire montra, au niveau, de L2-L3, une encoche latérale gauche débordant le disque de part et d'autre. Sur les profils, le lipiodol fait une traînée rectiligne et ininterrompue.

A l'intervention, bloc fibro-radiculaire de la dure-mère et de la 3e racine lombaire que l'examen histologique montra être de nature tuberculeuse. — *L. Stuhl.*

Albert P. GUADAGNI (San Francisco). — **Fracture de la première vertèbre cervicale coexistant avec une côte cervicale.** (*The Journal of the Amer. Med. Assoc.*, vol, 130, n° 5, fév. 1946, p. 276-277.)

Les fractures de l'atlas sont rares.

Un nègre de 40 ans avait reçu un choc sur le vertex causé par la chute d'un sac de blé, alors que le malade se tenait debout, regardant devant lui. Sur la radiographie, on constata une fracture de l'arc de l'atlas, à

l'union du tiers moyen et du tiers postérieur, sans déplacement appréciable des fragments. Une côte cervicale fut découverte en même temps, par hasard. Traitement par corset avec traction, puis par collier. Trois mois après, la radiographie montra une bonne consolidation, mais la ligne de fracture était encore visible. La consolidation était complète quatre mois et demi après le traumatisme. Comme séquelles, il persiste actuellement une certaine raideur et une légère douleur dans le cou. La rotation de la tête est diminuée de 20 %. — *F. Baclesse.*

A. P. ECHTERNACHT et **J. A. CAMPBELL** (Indianapolis). — **Anomalies de la partie médiane du cerveau; leur diagnostic par la pneumoencéphalographie.** (*Radiology*, vol. 46, n° 2, fév. 1946, p. 119.)

Ces anomalies sont, d'une part, des formations kystiques congénitales du septum lucidum communiquant ou non avec les cavités ventriculaires; d'autre part, l'agénésie plus ou moins complète du corps calleux. Elles ne peuvent être décélées pendant la vie que par l'encéphalo ou la ventriculographie. Elles peuvent être à l'origine d'épilepsie ou d'autres troubles mentaux. Six cas de kystes congénitaux du septum lucidum, et deux cas d'agnésie du corps calleux, sont rapportés avec revue générale de ces organes. — *P. Bétoulières.*

S. G. HENDERSON et **L. S. SHERMAN** (Pittsburgh). — **Anatomie radiologique du crâne chez le nouveau-né.** (*Radiology*, vol. 46, n° 2, fév. 1946, p. 107.)

Cette étude est basée sur l'examen radiologique de 100 nouveau-nés normaux, la plupart ayant moins de 10 jours. Toutes les incidences classiques ont été utilisées. Les divers diamètres et angles ont été mesurés et les moyennes établies. Il y a une forte prédominance de brachycéphalies sans doute, en raison du modelage de la tête au cours du travail. Il n'y a pas de rapport étroit entre les dimensions du crâne et le poids de l'enfant à la naissance. L'écart entre les divers os craniens est très variable; c'est ainsi que la largeur de la suture sagittale varie de 3 à 17 mm. Sont enfin discutées diverses considérations concernant la fréquence des fontanelles postérieures et des centres d'ossification accessoires de l'occipital, la présence des empreintes vasculaires et cérébrales, le développement de la mastoïde et des sinus de la face, les déformations du crâne dues à des causes pré-natales ou à l'accouchement. — *P. Bétoulières.*

H. M. WILSON et **W. G. LUTZ** (New-Haven). — **Lésions de l'aqueduc de Sylvius.** (*Radiology*, vol. 46, n° 2, fév. 1946, p. 132.)

Le diagnostic d'oblitération de l'aqueduc de Sylvius est basé sur le syndrome radiologique suivant : dilatation symétrique des ventricules latéraux, dilatation des trous de Monro et du IIIe ventricule, dilatation de l'aqueduc jusqu'au point d'obstruction. La substitution d'air au liquide intra-ventriculaire est souvent malaisée dans ces cas, d'où la difficulté du diagnostic. Pour mieux préciser le siège de l'obstruction, ce qui est d'une importance capitale pour l'exploration chirurgicale, on a recours à l'injection de lipiodol, mais cette technique n'est pas dépourvue de danger et les A. ne l'ont utilisée qu'une seule fois. Il est également capital de savoir si l'obstruction est située au-dessus ou au-dessous de la tente du cervelet; les A. décrivent un nouveau signe radiologique; ils mesurent, sur un cliché de profil, l'angle formé par le plancher de l'étage antérieur du crâne et une ligne unissant les clinoïdes antérieures au récessus supra-pinéal. Cet angle, qui chez le sujet normal mesure 140° environ, est en général diminué dans les tumeurs intra-tectoriales et augmenté dans les obstructions non néoplasiques supratectoriales. Les A. rapportent 11 cas de sténoses néoplasiques et 3 cas de sténoses non néoplasiques. Ils passent en revue les théories pathogéniques invoquées dans les sténoses non néoplasiques. — *P. Bétoulières.*

C. LEPOUTRE et **C. MATTON** (Lille). — **Abcès central de l'os.** (*Rev. d'Orthop.*, t. 31, n° 5-6, 1945, p. 201-203, 2 fig.)

A la suite d'un traumatisme, une femme de 37 ans souffre au niveau du genou droit. A l'âge de 6 ans, un abcès s'est ouvert à l'extrémité supérieure du tibia droit : vraisemblablement, ostéomyélite aiguë.

La radiographie montre une grosse cavité de l'extrémité supérieure du tibia droit, à bords nets, avec opacité plus marquée de l'os voisin.

On fait le diagnostic d'abcès osseux chronique.

Traitement aux sulfamides inefficace. Intervention. Suites normales.

A la radio, on voit encore nettement les limites de la cavité osseuse; quelques processus d'ossification commencent à apparaître.

Il s'agissait, en somme, d'un abcès chronique de l'os, forme assez rare de l'ostéomyélite chronique. — *Loubier.*

Alain MOUCHET (Paris). — **Un cas de luxation sous-astragalienne ancienne.** (*Rev. d'Orthop.*, t. 31, n° 5-6, 1945, p. 204-206, 3 fig.)

Femme de 62 ans qui, à la suite d'une chute, était atteinte depuis dix ans d'une grosse déformation du pied gauche. Marche très difficile avec deux cannes.

La radio de face montrait la tête astragalienne sans connexion avec le scaphoïde. De profil, on pouvait penser à une astragalectomie; mais, en examinant le film de près, on pouvait apercevoir l'astragale intact se profilant sous l'ombre calcanéenne.

En outre, on notait un amincissement de la malléole interne avec un gros épaississement de la malléole externe.

En somme, il s'agissait d'une luxation sous-astragalienne datant de dix ans avec déplacement du pied en dehors. Astragalectomie. Résultat excellent, marche aisée, pied en bonne position.

L'A. ajoute quelques commentaires sur la conduite chirurgicale à tenir en pareils cas. — *Loubier.*

W. L. BONNET et **D. R. BAKER.** — **Diagnostic du pied plat par rayons X.** (*Radiology*, vol. 41, n° 1, janvier 1946, p. 36.)

Etude de 400 cas. La radiologie est la meilleure méthode pour l'étude de l'arc plantaire. Elle permet de faire une classification et les A. tentent une standardisation en vue des mesures de l'affaissement. Suivent quelques réflexions sur l'incidence du pied plat. — *P. Lamarque.*

Pierre PERRUCHIO (Marine). — **Déformations ostéo-articulaires dues à la torture simulant des lésions congénitales.** (*Rev. d'Orthop.*, t. 31, n° 5-6, 1945, p. 207-212, 7 fig.)

Ancien quartier-maître de la Marine, âgé de 24 ans, déporté à Buchenwald et soumis à la torture pendant six mois. Toutes les déformations qui en résultèrent auraient pu faire conclure cliniquement et radiologiquement à l'existence de malformations congénitales.

Radiologiquement, des deux côtés, l'épiphyse radiale présente une atrophie de sa moitié interne et une légère courbure à concavité antérieure. L'épiphyse cubitale descend plus bas que normalement.

Les pieds sont déformés. A droite, le gros orteil est à angle droit sur le métatarsien dont la tête est déformée; à gauche, le scaphoïde est légèrement aplati.

Les radios montrent que, des deux côtés, l'épiphyse inférieure du fémur est peu développée, les condyles fémoraux sont de petite dimension, mais non déformés. Les rotules sont petites et anormalement haut situées.

A gauche, le plateau tibial externe est oblique en bas et en dehors, il existe une saillie osseuse sur son bord externe, probablement fracture consolidée. — *Loubier.*

René CHARRY (Toulouse). — **La reconstruction arthroplastique des articulations.** (*Rev. d'Orthop.*, t. 31, n° 5-6, 1945, p. 186-194, 11 fig.)

Mémoire uniquement chirurgical. Nous le signalons à cause des reproductions de radiographies qu'il contient; radios très intéressantes. — *Loubier.*

R. S. BROMER (Philadelphie). — **Rachitisme et scorbut infantile survenant chez un enfant atteint d'*ostéogenesis imperfecta*.** (*The Amer. Journ. of Rœnt. and Rad. Th.*, vol. 55, n° 1, janv. 1946, p. 30.)

Les lésions osseuses se succédèrent, réalisant chacune leurs caractéristiques propres dues à une étiologie différente. L'*osteogenesis imperfecta* était vraisemblablement congénitale; le rachitisme apparut à l'âge de 3 mois et le scorbut à 21 mois. — *P. Bétoulières.*

R. GURNEY et **L. COHEN.** — **Un cas inusité de chondromatose multiple.** (*Radiology*, vol. 41, n° 1, janv. 1946, p. 48.)

Ce cas est survenu chez un garçon de 21 ans. Les radiographies des avant-bras faisaient penser à la chondrodysplasie déformante héréditaire, et celles des fémurs et des tibias à la maladie d'Ollier. — *P. Lamarque.*

APPAREIL CIRCULATOIRE

LENÈGRE (J.) (Paris). — **Symphyse du péricarde, péricardite chronique constrictive et calcifications du péricarde.** (*Bull. et Mém. de la Soc. méd. des Hôp. de Paris*, n° 26-31, 1945, p. 366.)

L'A. définit les trois affections :

La symphyse du péricarde n'est qu'une réaction anatomique, dépourvue de toute spécificité, qui peut se voir dans les cardiopathies les plus variées, et notamment dans celles qui s'accompagnent d'un très gros cœur dilaté avec insuffisance cardiaque évidente.

La péricardite constrictive, au contraire, n'est pas qu'une lésion anatomique, mais une véritable maladie bien définie par son syndrome physio-pathologique : la constriction chronique du cœur.

Fait capital : le cœur n'est pas augmenté de volume et ne montre aucun signe d'une autre cardiopathie.

On devine souvent aux Rayons X que l'expansion diastolique du cœur est très limitée, par la diminution d'amplitude des battements et par l'arrêt brusque de l'expansion diastolique des ventricules. Il y a de ce fait gêne grave d'expansion du muscle cardiaque (c'est l'adiastolie).

La péricardite chronique constrictive représente donc une variété spéciale et relativement rare de symphyse du péricarde à petit cœur.

Quant aux calcifications du péricarde, elles représentent un signe anatomique intéressant, d'abord parce qu'elles témoignent de lésions anciennes et probablement éteintes (ce qui est précieux pour l'indication opératoire), et ensuite parce qu'elles prouvent qu'il y a bien péricardite.

Mais elles n'ont que la valeur d'un signe anatomique, encore qu'elles se voient le plus souvent dans la P. C. C. que dans la symphyse du péricarde. — *Guy Morin.*

R. HEIM DE BALZAC (Paris). — **Etude radiokymographique de la cinétique de l'arc moyen et des hiles chez le sujet normal.** (*Arch. des Mal. du Cœur et des Vaiss.*, n° 9-10, 1945, p. 241, 5 fig.)

Poursuivant l'étude de la cinétique cardiaque chez le sujet normal, sous l'incidence frontale, l'A. analyse les mouvements fort complexes de la région de l'arc moyen et des hiles.

Son matériel d'étude comprend 115 sujets normaux. « Pour chacun, une téléradiokymographie plane (distance : 1 m. 50; grille de 30 mm., mobilisée en 3' environ) a été enregistrée. Ce document comporte les avantages réunis d'une bonne téléradiographie ordinaire et d'une radiokymographie, puisqu'il enregistre les déplacements des contours cardiaques mobiles. Il montre donc les contours qui battent et ceux qui restent immobiles, et permet une étude sommaire, mais suffisante, de l'aspect, de la forme et de la chronologie des mouvements du cœur et des vaisseaux. »

D'après les observations, on rencontre, au niveau de l'arc, trois modes de déplacements :

1° Arc moyen immobile : le contour, sur la radiokymographie, est constitué par un trait continu, net et sans crénelures.

2° Arc moyen animé de fines trémulations.

3° Arc moyen animé de battements nets.

L'arc moyen présente des déplacements assez amples et assez nets pour permettre une étude morphologique et chronologique des accidents enregistrés sur les courbes.

Les hiles gauche et droit sont constitués par les troncs des artères pulmonaires gauche et droite qui, rapidement, se divisent en ramifications.

Habituellement, les artères pulmonaires hilaires sont immobiles, c'est-à-dire que, sur la radiokymographie, leurs contours sont nets et fixes comme sur la téléradiographie. Cependant, chez 9 sujets sur 115, des battements artériels existent sur les branches pulmonaires.

Travail illustré par de belles radiokymographies concernant 5 sujets. — *Loubier.*

LENÈGRE et **MATHIVAT** (Paris). — **Le diagnostic du rétrécissement aortique calcifié.** (*Bull. et Mém. de la Soc. méd. des Hôp. de Paris*, n° 8, 9, 10, 1945, p. 94.)

A l'étude du rétrécissement aortique calcifié, variété anatomique la plus fréquente du rétrécissement aortique, s'attache un triple intérêt : *clinique*, parce qu'à une séméiologie précise s'ajoutent des signes radioscopiques; — *nosologique*, parce que le R. A. C. reprend à l'aortite syphilitique et à la maladie de Hodgson le terrain dérobé; — *thérapeutique* enfin parce que, grâce à la connaissance du R. A. C., bien des traitements syphilitiques inopportuns pourront être évités.

Très souvent le R. A. C. est bien toléré. Dans beaucoup de cas, une angine de poitrine d'effort donne l'alarme, ou bien la dyspnée d'effort ou des syncopes d'effort, ou l'insuffisance ventriculaire gauche. Le signe physique majeur est le gros souffle de la base, holosystolique, intense, râpeux, le plus souvent frémissant.

Les téléradiographies ne décèlent pas les opacités. Il faut examiner en scopie, très bien adapté, avec une très forte intensité, en OAD légère, en OAG ou en profil gauche. L'OAD est l'incidence de choix, parce qu'elle dégage les opacités sigmoïdiennes de l'ombre vertébrale sous forme de un à trois nodules grossièrement alignés sur un axe oblique de bas en dedans. Le profil gauche localise les opacités à la naissance de l'aorte, en pleine ombre cardiaque, un peu en-dessus et en avant de son centre fictif, alors que les opacités mitrales sont plus postérieures. Dans toutes les positions, ces opacités sigmoïdiennes sont bien battantes, se déplacent à chaque systole vers le bas et vers la pointe d'un mouvement plus circulaire ou elliptique que linéaire. A la différence des opacités extra-cardiaques hilaires, qui se projettent également dans l'ombre du cœur, les mouvement respiratoires ne les influencent pas.

La radioscopie renseigne aussi sur l'état de la crosse aortique, qui est soit normale, soit très battante dans le cas d'insuffisance aortique, soit dilatée, paradoxe apparent, mais fréquent en pathologie vasculaire, où un vaisseau artériel est souvent dilaté en aval d'un rétrécissement. Le ventricule gauche est le plus souvent augmenté de volume. Le R. A. C. est souvent latent pendant longtemps; mais l'angor, une fois apparu, ne cède à aucun traitement, et l'insuffisance ventriculaire, une fois installée, est définitive.

Le diagnostic clinique repose sur la constatation du souffle systolique intense, râpeux et frémissant, souvent associé à l'angine d'effort.

Encore faut-il éliminer surtout l'aortite syphilitique qui donne lieu à un souffle diastolique de la base ou à un double souffle, et qui ne crée presque jamais de sténose orificielle; la maladie de Hodgson, avec son double souffle râpeux de la base et son athéro-sclérose généralisée; les souffles dits mitro-aortiques, « en écharpe », uniquement systoliques, et l'insuffisance mitrale, quand le souffle s'entend uniquement dans la région endopexienne.

Quant au rétrécissement de l'artère pulmonaire, il donne lieu au même souffle systolique de la base que le R. A. C., mais la radiologie montre la saillie de l'arc

moyen gauche et la dilatation expansive de l'artère pulmonaire et de ses branches.

La radioscopie permet d'abord d'éliminer une variété spéciale de syphilis aortique; l'anévrysme de l'aorte ascendante, et le rétrécissement aortique non calcifié. Ensuite, il faut discuter la nature des opacités intra-cardiaques et éliminer : certaines opacités extra-cardiaques, notamment hilaires, les calcifications mitrales qui, en OAD, ont le même siège et les mêmes battements, mais sont plus postérieures en profil gauche. — *Guy Morin.*

LENÈGRE (J.), POUMEAU-DELILLE (G.) et ROUSSET (J.) (Paris). — **L'infantilisme de la péricardite chronique constrictive.** (*Bull. et Mém. de la Soc. méd. des Hôp. de Paris*, n° 26-31, 1945, p. 358.)

A propos de deux nouveaux cas de péricardite chronique constructive associé à un syndrome d'infantilisme chez des garçons de 17 à 20 ans (syndrome avec déficit statural, pondéral, sexuel psychique, retard dans la soudure des épiphyses, dans le développement des points d'ossification, et images ressemblant au rachitisme), l'A. rappelle les signes cliniques de la péricardite chronique constrictive, c'est-à-dire le syndrome de Pick (foie volumineux et dur, œdèmes des membres inférieurs) et signes cardiovasculaires.

Il insiste sur l'élévation de la pression veineuse mesurée au bras (ce qui indique que la stase veineuse n'est pas limitée au territoire de la veine cave inférieure), dont la valeur séméiologique est considérable. Enfin, il précise que les signes radiologiques sont bien visibles seulement en scopie et à un examen attentif. Ce sont les suivants : le cœur n'est pas augmenté de volume, signe négatif capital; les battements sont abolis ou seulement un peu diminués, et il est parfois apparent que l'expansion diastolique est brusquement arrêtée.

Des calcifications, plus ou moins visibles, cernent le contour du cœur et sont souvent mieux visibles en OAG que sous les autres incidences, mais leur absence ne doit pas faire rejeter le diagnostic. Des opacités pleurales ne sont pas exceptionnelles.

L'intervention chirurgicale, si elle est bien supportée et faite à temps, guérit radicalement tous les signes de la maladie, y compris l'infantilisme. — *Guy Morin.*

APPAREIL DIGESTIF

G. STEINER (Bristol). — **Œsophagite ulcérative chronique avec rapport d'un cas d'ulcère compliquant des varices œsophagiennes.** (*The Brit. Journ. of Rad.*, vol. XIX, n° 220, avril 1946, p. 145.)

L'œsophagite chronique présente le plus souvent l'aspect d'une inflammation chronique ou d'une fibrose que celui d'un ulcère circonscrit. Sont décrits les signes radiologiques, en particulier les modifications du relief muqueux à la fois pour l'ulcération en évolution et pour la forme inflammatoire diffuse. On en déduit les raisons pour lesquelles les signes directs d'ulcération sont rarement décelés. Le type diffus de l'ulcère est particulièrement illustré, montrant son extension circulaire et l'induration de son bord. Comme pour les autres parties du tractus digestif une brusque interruption du relief muqueux n'indique pas nécessairement une infiltration néoplasique. Un rétrécissement de la lumière peut être dû au gonflement de la muqueuse sans spasme ni sténose de la couche musculaire. La dilatation peut simplement résulter de l'hypotonicité. Le diagnostic d'œsophagite chronique peut être porté même en l'absence de signe direct d'ulcération, pourvu que les altérations du relief muqueux soient constantes et différentiables de celles d'un néoplasme au début.

La pathogénie de l'œsophagite chronique ulcérative est résumée, et un cas dans lequel des varices paraissent avoir été l'origine de l'ulcération est discuté en détail. — *P. Bétoulières.*

A. S. JOHNSTONE (Edimbourg), **Kemp HARPER** (Glasgow), **Mc. LAREN** et **M. E. GROSSMANN.** — **Affections bénignes de l'œsophage.** (*The Brit. Journ. of Rad.*, vol. XIX, n° 219, mars 1946, p. 101.)

A S. J. étudie successivement :

1° Les membranes post-cricoïdiennes, qui réalisent le syndrome de Plummer-Vinson et qui seraient en rapport avec une carence en fer. Elles peuvent être plus facilement décelées par les rayons que par l'endoscopie. Souvent multiples, elles se présentent au début comme de fines encoches partant surtout de la paroi antérieure; la lacune est ensuite plus volumineuse et doit se distinguer de l'empreinte du muscle crico-pharyngien, d'une compression d'un ostéophyte cervical ou même d'une néoformation maligne.

2° Troubles de la contraction tertiaire et diverticules fonctionnels. Il s'agit de crises subites de dysphagie survenant surtout chez des personnes âgées. L'œsophage se présente en forme de tire-bouchon par suite des nombreux rétrécissements spasmodiques successifs. Les contractions œsophagiennes sont de trois types : les deux premiers sont péristaltiques; le troisième, dit tertiaire, a son origine dans les muscles circulaires lisses et donne des contractions locales; c'est l'exagération de ces contractions qui crée le syndrome que l'on peut voir dans l'achalasie ou la maladie de Parkinson.

3° Malformations congénitales. En dehors des malformations incompatibles avec l'existence, on peut observer des rétrécissements plus ou moins serrés ou encore un œsophage court congénital avec hernie gastrique trans-diaphragmatique.

4° Ulcère peptique et hernie intra-thoracique de l'estomac. L'A. envisage les modalités anatomiques et physiologiques de la hernie transdiaphragmatique de l'estomac, ses degrés, son évolution et ses conséquences dans le développement possible d'œsophagite et d'ulcère œsophagien.

K. H. établit une classification des affections de l'œsophage en dehors des tumeurs; il les passe en revue en indiquant les signes radiologiques, les techniques à employer et les diagnostics différentiels à envisager. Il présente des cas personnels de corps étranger, d'ulcère peptique, de fistule œsophago-bronchique non cancéreuse. Il étudie radiologiquement les temps successifs du vomissement.

M. L. présente un beau cas d'œsophage en « tire-bouchon ».

M. G. décrit l'action de l'octylnitrite dans deux cas d'achalasie; elle présente un cas de malformation congénitale de l'œsophage et un cas d'ulcère peptique perforé dans le ventricule gauche (nécropsie). — *P. Bétoulières.*

Antonio CANTERO (Montréal). — **Nouveautés en gastro-entérologie.** (*L'Union méd. du Canada*, janv. 1946, p. 37 à 45.)

L'A. passe en revue les diverses affections de l'estomac et rappelle que le cancer de l'estomac représente 50 % des cancers du tube digestif et que, dans un tiers des cas, les symptômes n'apparaissent que lorsque le cancer est déjà inopérable.

Il souligne l'importance des examens radiologiques répétés. Les clichés doivent être parfaits. Certaines images lacunaires de l'antre sont d'une interprétation difficile et peuvent être, à tort, interprétées pour des cancers.

« L'ulcère, dont le diamètre dépasse 2,5 cm., situé dans la région prépylorique dans 25 % des cas, est un cancer gastrique. La majorité des ulcères de la grande courbure et de la région fundique de l'estomac sont des cancers, et 10 % des ulcères de la petite courbure sont des cancers. » — *Loubier.*

A. CHAPUY, NAUDIN et **L. GALLAVARDIN** (Lyon). — **Un curieux aspect radiographique d'ascaridiose duodénale.** (*Arch. des Mal. de l'App. dig.*, t. 34, n° 7-9, 1945, p. 236-238, 2 fig.)

Femme de 58 ans, entrée à l'hôpital pour troubles gastriques et amaigrissement.

Les radios révèlent une curieuse image : alors que

l'estomac est normal, on constate sur toute l'étendue du duodénum un aspect aérolaire (fig. 1). Sur le bulbe duodénal, c'est une série de bandes claires, séparées par des lignes sombres plus étroites de baryte et qui s'enroulent en spirale comme un ressort de montre.

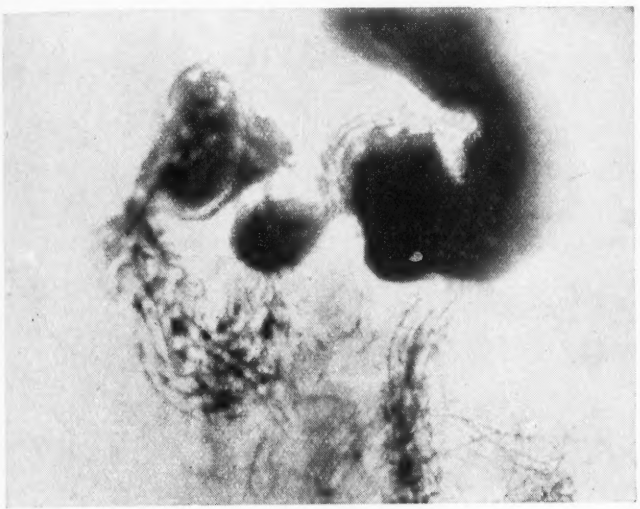

FIG. 1. — Aspect aérolaire.

Sur les autres portions du duodénum et sur les premières anses jéjunales, on voit une sorte de large

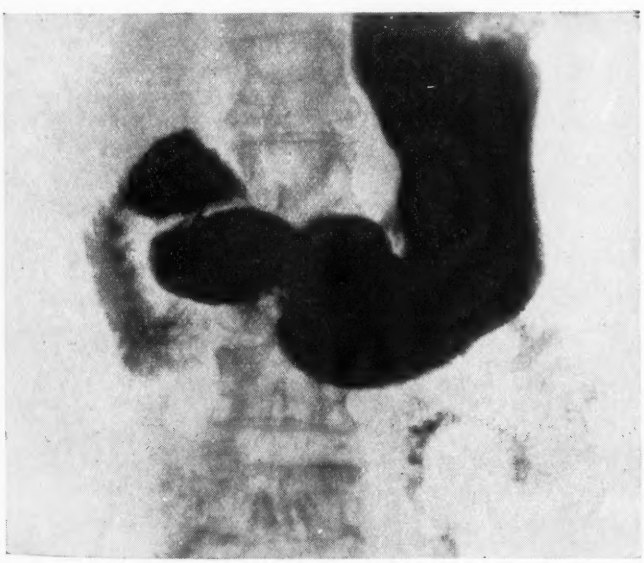

FIG. 2. — Après expulsion des ascaris, aspect normal.

striation longitudinale avec ébauche, par place, de striation transversale.

Après administration de santonine qui amène l'élimination d'une dizaine d'ascaris, de nouvelles radios montrent un aspect normal du duodénum et du jéjunum. — *Loubier.*

P. PORCHER, P. BANZET, F. MOUTIER et **A. CORNET** (Paris). — **Angiome gastrique.** (*Arch. des Mal. de l'App. dig.*, t. 34, n° 7-9, p. 279-282, 3 fig.)

Homme de 67 ans, souffrant d'un ulcère duodénal.

L'examen radiologique montra un ulcère du bulbe duodénal et une tumeur caractérisée sur certains films par une ombre à contours parfaitement circulaires de 3,5 cm. de diamètre, régulière, découpée à l'emporte-pièce.

En somme, image lacunaire gastrique. Il s'agissait d'une lacune élastique traduisant la mollesse et la dépressibilité de la tumeur.

La gastroscopie ne révèle ni tumeur, ni anomalie de la muqueuse.

A l'intervention, on constate un angiome de la dimension d'une noix, au niveau de la face antérieure, à la hauteur de l'angle. — *Loubier.*

G. D. MONARDO. — **Démonstration radiologique, par films intra-buccaux, de concrétion dans les conduits des glandes sous-maxillaires.** (*Radiology*, vol. 41, n° 1, p. 53, janv. 1946.)

L'A. décrit deux positions pour étudier les concrétions contenues dans le canal de Wharton. — *P. Lamarque.*

P. HILLEMAND, A. BERGERET et **P. DUMERY** (Paris). — **Le rôle du bulbe duodénal dans la genèse de l'ulcère. Essai pathogénique.** (*Bull. et Mém. de la Soc. méd. des Hôp. de Paris*, n° 24-25, 1945, p. 339.)

Cette communication fait suite à la publication de deux cas qui montraient le rôle du bulbe duodénal dans la genèse de l'ulcère. Elle est un essai d'explication pathogénique de l'ulcère par une théorie toxique :

On sait que la partie sus-vatérienne du duodénum sécrète une hormone excitant la sécrétion gastrique, et qu'elle possède aussi un pouvoir inhibiteur sur cette même sécrétion, double action qui se fait par l'intermédiaire des glandes de Brunner, la production des hormones semblant assurée par un centre nerveux du pneumogastrique.

Mais, en dehors de cette action humorale, le duodénum agit encore, directement, sur la sécrétion gastrique, par pouvoir tampon, le taux d'acidité du contenu gastrique étant réglé directement et immédiatement par dilution et neutralisation. Ce pouvoir de neutralisation directe est presque nul chez l'ulcéreux.

En outre, les glandes de Brunner sécrètent une toxine qui, normalement, passe dans l'intestin où elle devient atoxique, ou bien est véhiculée par les veines jusqu'au foie. On sait que cette toxine augmente le tonus et le péritaltisme intestinal, provoque de l'asthénie et il est curieux de remarquer que, dans certains cas de stase duodénale, apparaît un ulcère. Si l'on ajoute que certains A. ont rapporté des cas où la suppression de la stase duodénale (section de bride, par exemple) avait guéri un ulcère, on se demande si la toxine n'a pas un rôle direct dans la genèse de cet ulcère.

En outre, il existe dans l'organisme des substances anti-ulcéreuses; trois facteurs anti-ulcéreux ont pu être isolés dans les urines :

l'urogastrone, qui inhibe la sécrétion gastrique produite par l'histamine;

un facteur inhibiteur de la motilité gastrique;

un dernier facteur, qui empêche l'apparition de

l'ulcère créé selon la méthode de Mann-Williamson chez l'animal, et qui cicatrise un ulcère ainsi obtenu.

Ce dernier facteur est absent dans l'urine de l'ulcéreux.

On peut donc se demander si ces substances anti-ulcéreuses ne neutralisent pas la toxine duodénale.

Les choses se passeraient peut-être ainsi : un fait psychique ou émotionnel, une fatigue physique, un excès, déclencheraient des modifications de la sécrétion duodénale, d'où passage brutal et massif de toxine dans l'organisme, débordant d'emblée toutes les possibilités du facteur anti-ulcéreux qui disparaît des urines. Puis l'organisme renforce ses moyens de défense, progressivement le facteur anti-ulcéreux réapparaît dans les urines et la réparation commence. — *Guy Morin.*

R. et G. LEDOUX-LEBARD, I. CROZAT et Mlle G. PANNETIER (Paris). — **Les niches géantes de l'estomac (A propos de 28 observations).** (*Arch. des Mal. de l'App. dig.*, t. 34, n° 7-9, 1945, p. 207-222, 16 fig.)

Mémoire très documenté et très complet sur une question d'actualité, travail accompagné de belles

FIG. 1. (Obs. II). — Niche géante (6 × 2 cm.) de la portion verticale de la petite courbure avec un gros œdème péri-ulcéreux. Convergence de gros plis en éventail (forme pseudo-tumorale à l'intervention.

reproductions de radiographies très démonstratives.

Les A. donnent un tableau résumant leurs 280 observations et passent en revue la sémiologie radiologique des niches géantes : la taille, la forme et l'aspect des niches. Le siège de la niche est habituellement sur la petite courbure.

Parmi les niches bénignes des observations rapportées, les unes sont des niches ulcéreuses à évolution chronique, les autres à évolution aiguë : la niche apparaît en quelques semaines, sans aucun antécédent digestif, et disparaît en quelques mois.

Après avoir décrit les ulcères géants à forme pseudo-tumorale, les A. arrivent au diagnostic de la nature bénigne ou maligne de la niche, en examinant les arguments radiologiques qui militent en faveur de la bénignité ou de la malignité.

Le siège de la niche est important, « et l'opinion de GUTMANN, selon laquelle les niches de la portion verticale ne se transformeraient pratiquement jamais

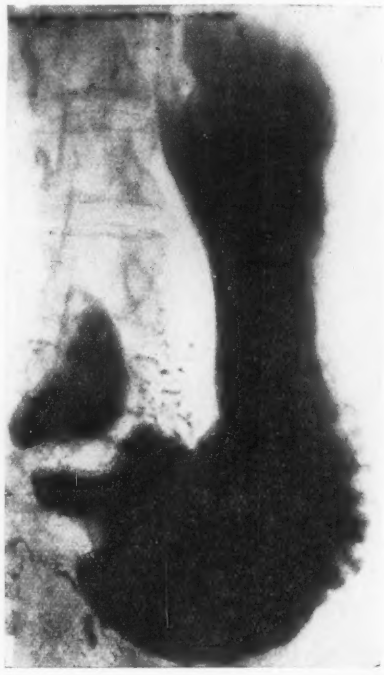

FIG. 2.
Disparition complète de la niche six mois plus tard. Vérification gastroscopique.

et étaient en général bénignes, est confirmée par notre statistique, pour des niches qui par leur taille et, pour certaines, par la longueur de leur évolution, se-

FIG. 3. — (Obs. XXIII). — Niche de la portion horizontale de la petite courbure typiquement maligne : niche en retrait, bourrelet irrégulier avec racines (cancer ulcériforme).

raient les plus susceptibles de se transformer ». Sur 20 niches de la portion verticale de l'estomac, une seule s'est révélée maligne.

La taille ne fournit aucun élément de distinction.

Il en est de même de la régularité ou de l'irrégularité des contours de la niche.

Les *niches barrées*, que ce soit en sombre ou en clair se sont toujours montrées bénignes.

L'appréciation de la situation de la niche par rapport à la paroi gastrique est d'une grosse importance.

Rebord ou bourrelet de la niche. « Plus que la taille et l'épaisseur du bourrelet, c'est sur ses caractères intrinsèques : irrégularités ou lacunes, souvent petites, mais indiscutables, qu'est basé le diagnostic de malignité (fig. 16). » — *Loubier.*

A. ANDERSON BONAR (Ashington, Grande-Bretagne). — **Tumeur argentaffine (carcinoïde) de l'intestin grêle.** (*Brit. med. Journ.*, 16 mars 1946, p. 391-392.)

Le siège habituel de ces tumeurs est l'appendice; mais elles peuvent se rencontrer également dans un autre segment gastro-intestinal, notamment l'intestin grêle. Mac Leod (1944) a pu réunir 283 cas de localisations intestinales. Ce qui est important à savoir, c'est que ces localisations, par opposition à celles de l'appendice, peuvent donner des métastases, dont la fréquence est évaluée, suivant les A., à un taux qui va de 24 % à 52 %.

L'A. rapporte le cas d'un carcinoïde chez une femme de 52 ans. L'évolution s'était manifestée par des symptômes de sub-occlusion. Le traitement a consisté dans la résection de la portion terminale de l'iléon et du côlon ascendant. Pas de métastases ganglionnaires. Suites opératoires normales.

Le traitement de choix est la chirurgie; cependant, Ariel (1939) rapporte un cas de récidive post-opératoire rapide, où les rayons X auraient fait disparaître la masse (récidive diagnostiquée seulement cliniquement). — *F. Baclesse.*

Arkell M. VAUGHN (Chicago) et **James A. MARTIN** (Pittsburgh). — **Corps étranger (couteau) dans le sigmoïde.** (*The Journ. of the Amer. med. Assoc.*, vol. 130, n° 1, 5 janv. 1946, p. 29-30.)

Cas d'une malade où un volumineux couteau de table de 20 cm. a été retrouvé dans le sigmoïde. Un premier examen radioscopique, portant exclusivement sur la zone rectale, n'avait pas montré la présence de ce corps volumineux qui était remonté jusqu'au sigmoïde. — *F. Baclesse.*

NEMOURS-AUGUSTE (Paris). — **Propos sur la cholécystographie.** (*Arch. des Mal. de l'app. dig.*, t. 34, n°s 7-9, 1945, p. 262-275, 9 fig.)

Dans cette communication, accompagnée de projections, faite à la Société de Gastro-Entérologie de Paris, l'A. passe en revue la technique, les renseignements fonctionnels : phase de lent remplissage, phase d'évacuation, phase de repos.

Pour l'étude du remplissage, il faut : 1° se servir de la position verticale; 2° ne pas donner de repas de Boyden avant le sel de contraste.

L'évacuation de la vésicule comprend une phase préparatoire et une phase d'évacuation proprement dite.

Après l'absorption du repas de Boyden, on peut constater soit une évacuation rapide, soit une évacuation retardée.

« Nous voyons que le champ de la cholécystographie est vaste, à condition de bien connaître tout ce que l'on est en droit de lui demander, de suivre une technique rigoureuse et de se souvenir que le diagnostic des maladies de cet organe n'est à tout prendre que l'étude des perturbations de son fonctionnement qu'il convient d'étudier par de très nombreux clichés. » — *Loubier.*

P. NIGAUD, J. GOSSET, A. LAFFITE et **J. PRUNEL** (Paris). — **Péritonite encapsulante.** (*Bull. et Mém. de la Soc. méd. des Hôp. de Paris*, n° 17-18, 1945, p. 225.)

Chez cet homme de 54 ans, le début de l'affection fut brusque, par d'abondants vomissements verdâtres quotidiens, quatre heures après les repas et sensation de barre douloureuse à l'épigastre. Puis l'état général s'altéra (amaigrissement de 14 kilos en six semaines).

On percevait une tuméfaction au niveau de l'ombilic.

Radiologiquement, la portion normalement verticale de l'estomac paraissait retournée à droite et en haut sous le diaphragme, en avant de la grosse tubérosité.

C'était une image de volvulus gastrique : la poche externe représentait la grosse tubérosité, la poche interne contenait du liquide de stase et appartenait au corps de l'estomac.

Le cadre duodénal, complètement élargi et déroulé, était animé de violentes contractions péristaltiques avec reflux dans l'estomac.

Il y avait une sténose incomplète de la première anse jéjunale.

A la quatrième heure, il restait encore un peu de baryte dans l'estomac. Les anses grêles, pelotonnées au centre de l'abdomen, formaient un amas indissociable.

C'est à l'intervention que le diagnostic fut précisé

La portion verticale de l'estomac est soulevée jusqu'à la coupole diaphragmatique, à côté de la grosse tubérosité : image de volvulus gastrique.

et que l'on constate une péritonite encapsulante très étendue.

A partir de l'angle duodéno-jéjunal, tout le grêle était contenu dans un boudin blanc nacré, épais, dont les parois avaient 2 ou 3 mm. d'épaisseur.

Le grêle reprit sa forme et sa situation normales quand la membrane fut complètement enlevée.

Six mois après l'intervention, le malade allait très bien, ayant repris 16 kilos et tous les signes radiologiques avaient disparu.

L'enquête étiologique resta absolument négative. Il n'y avait aucune lésion tuberculeuse, ni aucune raison de rattacher l'affection à la syphilis. L'examen de la membrane n'avait montré que l'existence de lames collagènes plus ou moins épaisses, quelquefois superposées, avec rares fibroblastes. — *Guy Morin.*

APPAREIL RESPIRATOIRE

Etienne BERNARD, Pierre BOURGEOIS et **Robert GÉNÉVRIER** (Paris). — **L'examen radiologique systématique des rapatriés.** (*Rev. de la Tub.*, t. 9, n° 10, 1944-1945, p. 232.)

Actuellement, 33 Centres d'accueil fonctionnent et le matériel comprend 40 appareils de radioscopie et 32 appareils de radiophotographie. Sur un million de

rapatriés, 600.000 ont eu un cliché de radiophotographie.

Les A. distinguent quatre catégories :

1° Image thoracique normale ;

2° Anomalie thoracique non pulmonaire motivant un examen complémentaire ;

3° Anomalie thoracique pulmonaire nettement cicatricielle, et n'exigeant aucune enquête complémentaire;

4° Anomalie pulmonaire semblant avoir un caractère évolutif et demandant un complément d'examen.

Sur les 198.286 clichés interprétés à Paris, les A. trouvent :

Catégorie 2 : 494 sujets.
Catégorie 3 : 3.195 sujets.
Catégorie 4 : 4.266 sujets. — *Loubier.*

M. BARIÉTY et **J. PAILLAS** (Paris). — **L'image radiologique des bronches de drainage et son intérêt pour le pronostic de la collapsothérapie.** (*Rev. de la Tub.*, t. 9, n° 10, 1944-1945. p. 216.)

Sur 3.000 dossiers dépouillés, les A. ont trouvé 30 images de bronches de drainage, soit 1 %.

Aspect radiologique. — Dans la majorité des cas, le conduit bronchique est irrégulier, sinueux, en baïonnette. Ses bords sont épais, mal limités. Tantôt la bronche naît au pôle inférieur de la caverne, tantôt elle s'abouche dans la paroi latérale de la caverne. Son trajet est oblique en bas et en dedans ; elle se termine dans la bronche souche. Il n'existe aucun rapport entre l'existence d'une bronche de drainage radiologiquement visible et la taille de la caverne.

Les complications sont fréquentes quand on tente un pneumothorax chez des malades porteurs d'une bronche de drainage. Les A. en donnent des exemples. — *Loubier.*

G. M. PARRIQUE. — **Hernie diaphragmatique, fausse tuberculose pulmonaire.** (*Rev. de la Tub.*, t. 9, n° 10, 1944-1945, p. 239-241, 2 fig.)

L'examen radiologique montre une ombre arrondie de la taille d'une orange, à la base pulmonaire droite,

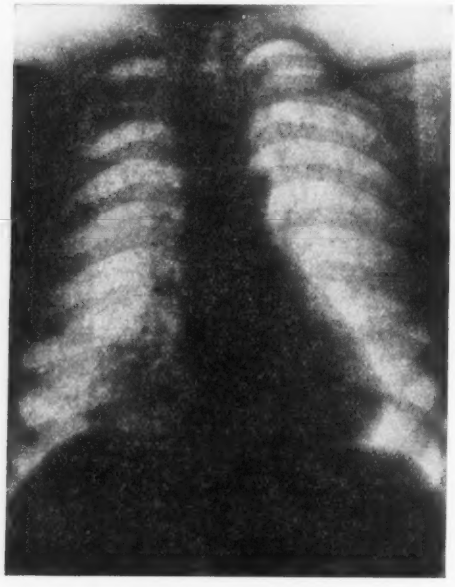

Fig. 1. — Hernie diaphragmatique.
Fausse tuberculose pulmonaire.

dans l'angle cardiophrénique. Cette zone offre l'aspect d'une condensation non homogène, de forme circulaire, se perdant en dedans et en bas dans l'ombre cardiaque et hépatique (fig. 1).

On fait ingérer au malade une bouillie barytée, qui montre un estomac normal, se vidant bien et une traversée digestive normale jusqu'au transverse. A ce

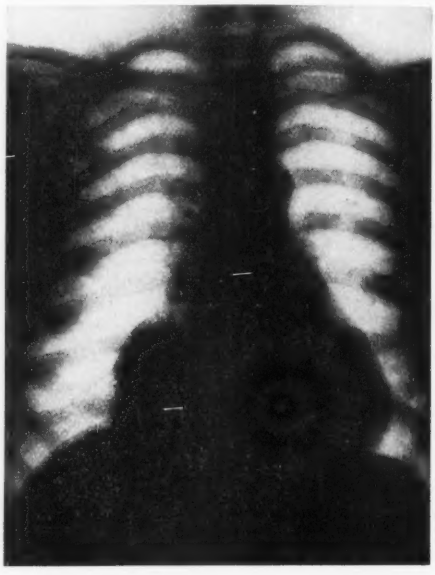

Fig. 2. — Hernie diaphragmatique.
Fausse tuberculose pulmonaire.

moment, la hernie se remplit de gélobarine et on peut constater qu'elle contient une partie du côlon qui est coudé à ce niveau (fig. 2). — *Loubier.*

Etienne BERNARD et **Jacques WEIL.** (Paris) — **Sur l'aspect radiologique des miliaires.** (*Rev. de la Tub.*, t. 9, n° 10, 1944-1945.)

Les A. signalent trois cas qu'ils ont pu observer et où ils ont pu faire des radiographies en série. De ces 3 cas, l'un a été aigu et a duré six semaines; les deux autres, subaigus, ont duré trois mois et six mois.

Sur les premiers films, les aspects micro-nodulaires sont à peine visibles et ne permettent pas un diagnostic.

Dans un deuxième stade, les plages sont envahies par un fin semis d'éléments micro-nodulaires et le diagnostic radiologique de miliaire est porté. C'est le stade radio-morphologique.

Dans un troisième stade, il devient difficile de distinguer les grains. Il y a une conglomération des images granuleuses. Les A. appellent ce stade radio-amorphologique ou bâtard.

Dans ces trois cas, en dépit des constatations radiographiques, l'autopsie a montré une miliaire typique. — *Loubier.*

Roger EVEN et **Jacques LECŒUR** (Paris). — **Les opacités pulmonaires systématisées. Condensations rétractiles et hépatisations.** (*Presse méd.*, 8 déc. 1945, p. 667-668.)

Les A. concluent : « Que les opacités pulmonaires systématisées doivent être classées en opacités de condensation pulmonaire rétractile et en opacités d'hépatisation.

« Que toute opacité pulmonaire rétractile ne signifie pas une origine obstructive bronchique.

« Qu'en présence de toute opacité systématisée, il est impossible, à plus forte raison, d'affirmer qu'une telle image est liée à l'existence d'un obstacle bronchique, bien des processus pneumoniques, bronchiques et bronchopneumoniques pouvant donner les mêmes images radiologiques.

« Il n'en reste pas moins vrai qu'en présence d'une image systématisée, image de condensation pulmonaire rétractile ou image d'hépatisation, on se doit de songer aux causes obstructives bronchiques parmi lesquelles le cancer tient la première place, et de pratiquer de parti pris la bronchoscopie. » — *Loubier.*

F. DUMAREST et **Marcel BÉRARD** (Hauteville). — **Spléléotomie d'une cavité lobaire inférieure après thoracoplastie étendue au sommet. Guérison.** (*Rev. de la Tub.*, t. 9, n° 10, 1944-1945, p. 196-200, 2 fig.)

Malade de 33 ans présentant des vomiques fétides avec amaigrissement et altération de l'état général.

La radiographie ne montre qu'une opacité diffuse de la base gauche au-dessous du collapsus. Lipiodol bronchique : le lobe supérieur est réduit à un minuscule

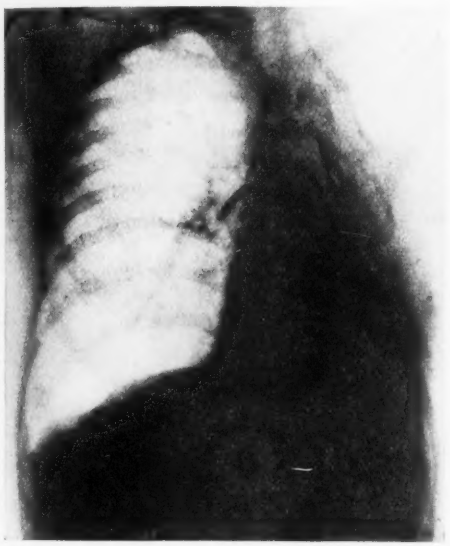

La bronchographie lipiodolée montre une volumineuse cavité de la base, remplie de lipiodol.

moignon. Au-dessous, bronchectasie du lobe inférieur, et surtout volumineuse cavité de la base, dans laquelle pénètre le lipiodol qui se dispose en cupule; la cavité a le volume d'un œuf de poule.

Des tomographies confirment l'existence de cette cavité et précisent son siège postérieur.

Intervention. Guérison. — *Loubier.*

Pierre PRUVOST (Paris). — **Fausse lobite tuberculeuse. Emphysiome bulleux par obstruction.** (*Arch. méd. chir. de l'App. resp.*, t. XV, n° 5, 4 fig.)

Il s'agit d'un homme de 36 ans qui avait été envoyé à Laënnec comme tuberculeux, était en réalité atteint de sténose bronchique par tumeur cancéreuse avec image lobaire relevant à la fois de lésions d'atélectasie et d'emphysème kystique par obstruction expiratoire.

Deux données importantes étaient relevées sur la radio : 1° des images cavitaires à caractère pseudo-kystique; 2° une opacité hilaire assez notable. La tomographie rendait ces signes plus apparents.

L'A. rappelle : *a)* qu'une image radiologique, si typique qu'elle paraisse, ne permet jamais de préciser la nature des lésions qu'elle extériorise. Une image lobaire n'est pas fatalement tuberculeuse; une image cavitaire n'est pas fatalement une caverne.

b) Une image radiologique doit toujours faire sa preuve étiologique. Dans le cas rapporté, le B. K. n'avait jamais été mis en évidence. — *Loubier.*

J. JALLET. — **Etude critique sur la valeur de la radiologie dans le diagnostic des affections pleuro-pulmonaires.** (*Rev. méd. fr. du M.-O.* vol. 2, n° 9, juin 1944, p. 507.)

Dans un article concis qui confine par certains côtés à la philosophie de la spécialité, l'A. discute de la valeur relative des éléments d'information fournis par la radiologie, et particulièrement par la radiologie pleuro-pulmonaire.

Tant de choses inexactes ont été dites, tant d'accusations injustes ont été portées, qu'il est nécessaire que de temps à autre des voix s'élèvent pour mettre les choses au point.

L'A. pose un certain nombre de questions et y répond catégoriquement et avec pertinence :

1° La radiologie fait-elle le départ entre l'état normal et l'état pathologique ? Oui. Fait-elle le départ entre l'état normal et l'état morbide ? Non.

2° La radiologie détermine-t-elle l'étiologie des altérations observées ? La radiologie précise-t-elle les caractères anatomo-pathologiques de l'affection en cause ? Dans la grande majorité des cas : non.

3° La radiologie permet-elle d'établir un pronostic, d'instituer et de suivre un traitement ? Dans un certain nombre de cas : oui, mais à la condition de multiplier les examens dans l'espace et dans le temps, de prendre de bons et nombreux clichés, de comparer des images comparables.

L'A. insiste sur ce fait que l'enseignement de l'électroradiologie, dont il a une expérience de deux années à la Faculté de Médecine de Beyrouth, doit se faire aux étudiants, à la Faculté et à l'Hôpital, afin qu'ils soient en mesure de connaître les possibilités et les impossibilités de la radiologie et pour que, étant devenus praticiens, ils puissent interpréter au moins succinctement les aspects radiologiques qu'ils auront à analyser sur les films que les appareils, mis entre leurs mains par les constructeurs, leur permettront d'obtenir. — *R. de l'A.*

J. JALET. — **Etude radiologique sur le kyste hydatique du poumon.** (*Rev. méd. fr. du M.-O.*, vol. 3, n° 2, 1944, p. 47.)

Ayant eu l'occasion d'observer un grand nombre de cas d'échinoccocose pulmonaire au cours de ces dernières années, tant en Algérie qu'au Moyen-Orient, l'A. brosse une étude d'ensemble de la question à la lueur des diverses observations qu'il a pu faire.

Du point de vue radiologique, il distingue :

I. *Le kyste hydatique fermé non suppuré* :

A) Caractérisé par une image sphérique, de teinte homogène, à contour bien limité ;

B) Caractérisé par une image non sphérique, dont les contours ne sont pas nettement limités :

a) les opacités kystiques à contours réellement estompés ;

b) les opacités kystiques à contours seulement masqués.

II. Le kyste hydatique suppuré à parois fermées.

III. Le kyste hydatique à parois rompues :

a) non suppuré ;

b) suppuré.

IV. Les images de décollement de la membrane vésiculaire.

V. Le kyste hydatique du poumon après intervention et récidives.

VI. Le diagnostic différentiel.

Ces divers chapitres sont illustrés de clichés assez mal venus en raison de la pénurie de papier couché, mais précisés à l'aide de schémas; ils permettent de passer en revue les diverses images que l'on peut rencontrer au niveau des champs pulmonaires examinés de face et de profil.

En manière de conclusion, l'A. synthétise les faits observés en quelques phrases : « Kystes hydatiques fermés non suppurés, kystes hydatiques suppurés à parois fermées, kystes hydatiques à parois rompues non suppurés ou suppurés ont chacun leur individualité radiologique qui n'échappe pas à un œil exercé; ils ne sont cependant jamais représentés par des aspects pathognomoniques. Seule l'image hydro-aérique dite

« à bulles », et l'image « de décollement polaire » paraissent pathognomoniques d'un kyste hydatique. Il n'est pas sans importance de savoir les reconnaître. » — *R. de l'A.*

A. COURCOUX, Max DURET et **A. C. MACLOUF** (Paris). — **Adénopathie trachéo-bronchique chez un adulte depuis longtemps allergique.** (*Rev. de la Tub.*, t. 9, n° 10, 1944-1945, p. 185-186, 1 fig.)

Femme de 32 ans qui a présenté des adénopathies multiples, sous-maxillaire, cervicale et sus-claviculaire. En 1942-43, apparaît une énorme adénopathie axillaire droite.

Radiographie (9 juin 1943) : Aspect sensiblement normal à gauche. Côté droit : dans la région hilaire, on distingue une volumineuse masse ganglionnaire. Dans la région latéro-trachéale droite, on note également une ombre à type ganglionnaire. La radio de profil confirme ces données. L'aspect radiologique est depuis resté inchangé.

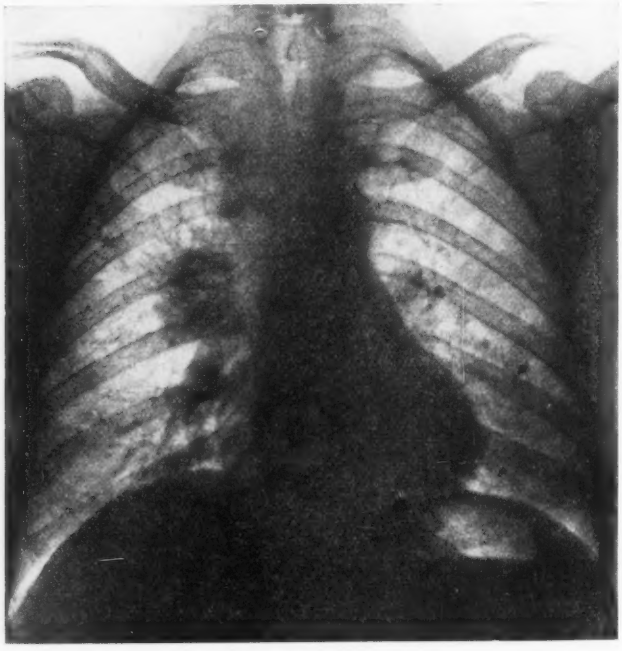

Radiographie du 9 juin 1943.

L'image radiologique évoque nettement celle d'une primo-infection tuberculeuse. Mais l'histoire clinique permet de rejeter catégoriquement cette interprétation. — *Loubier.*

RADIOTHÉRAPIE

GÉNÉRALITÉS

T. LEUCUTIA. — La nécessité d'un système coordonné de dosage biologique en radiothérapie. (*The Am. Journ. Rœntg. and Rad. Th.*, vol. 46, n° 6, déc. 1941.)

L'A. fait un plaidoyer en faveur d'une unité qui exprimerait d'une façon plus nette les relations entre la dose physique et la réaction biologique.

En reconnaissant l'intérêt de l'emploi de la « dose érythème », il estime qu'il faudrait éliminer l'impression d'inconstance qui s'y rattache, puisque cette dose varie avec la qualité du rayonnement. — *P. Lamarque.*

T. LEUCUTIA. — Les incidents au cours de l'irradiation du pelvis. (*The Am. Journ. Rœntg. and Rad. Th.*, vol. LIII, n° 2, fév. 1945.)

Sous ce terme préférable au terme toujours tendancieux de brûlure, l'A. désigne les lésions quelquefois inévitables qui accompagnent les fortes applications de radiations dans le pelvis, en particulier les rectites et les cystites.

Il passe en revue les principales communications qui ont été faites dans ce domaine et les moyens qui ont été envisagés pour les éviter, en particulier les modifications des techniques.

Lorsqu'elles ne peuvent être sûrement évitées, elles ne constituent somme toute que les risques qui comportent presque toutes les thérapeutiques, en particulier la chirurgie. — *P. Lamarque.*

J. JALET. — La radiothérapie fonctionnelle. (*Rev. méd. fr. du M.-O.*, vol. 3, n° 7, avril 1945, p. 317.)

Ce qui est ici le titre d'un modeste article pourrait être le titre d'un volume fort important; c'est dire que l'A. s'est vu dans l'obligation de se restreindre et de limiter son exposé à des données fort succinctes, qui ne sont cependant pas sans intérêt en raison de la manière originale dont sont conçus certains faits.

Après avoir passé en revue les données anatomo-physiologiques concernant le système neuro-endocrinien, l'A étudie les bases sur lesquelles se fondent les principes d'une radiothérapie fonctionnelle.

a) Les bases expérimentales :

1° En ce qui concerne le sympathique ;

2° En ce qui concerne les glandes endocrines.

b) Les bases cliniques :

1° En ce qui concerne le sympathique;

2° En ce qui concerne les glandes endocrines.

Cela étant, il dresse succinctement le tableau synthétique des grands syndromes neuro-endocriniens susceptibles d'être améliorés par la radiothérapie fonctionnelle :

c) L'action de la radiothérapie fonctionnelle dans les grands syndromes neuro-endocriniens :

1° Les affections cutanées à point de départ sympathique;

2° Les syndromes acro-pathologiques :

a) Logiques ;

b) Discordants.

Puis sont envisagés : 3° Les syndromes plus spécialement sous la dépendance de troubles de la sécrétion endocrinienne.

Il se dégage de cette étude un fait important, à savoir que si les rayons X sont surtout efficaces lorsqu'il s'agit de troubles purement fonctionnels, sans substratum anatomo-pathologique nettement défini, il n'en demeure pas moins que dans les troubles endocriniens qui s'accompagnent de modifications histologiques importantes au niveau des tissus glandulaires, modifications du type adénome circonscrit ou diffus le plus souvent, on peut encore obtenir des résultats impressionnants; mais il importe de savoir que les régularisations fonctionnelles constatées dans ces cas ne sont nullement sous la dépendance de modifications anatomo-pathologiques parallèles à l'amélioration ; d'ailleurs, les doses distribuées au cours de ces irradiations sont toujours largement au-dessous des doses cyto-caustiques ou histologiquement frénatrices; même dans ces cas, la radiothérapie reste fonctionnelle... C'est un leurre que de croire que les irradiations auxquelles on procède dans ces circonstances soient susceptibles de modifier histologiquement la glande... et même c'est un leurre que de poursuivre ce but... !

Enfin, l'A. fait rapidement l'exposé des diverses techniques radiologiques à mettre en œuvre pour obtenir de la radiothérapie fonctionnelle. Il cite en particulier la cinéradiothérapie comme étant un des procédés les plus aptes à provoquer les réactions recherchées. — *R. de l'A.*

T. LEUCUTIA. — La question de l'obstruction urétérale par les irradiations. (*The Am. Journ. of Rœntg. and Rad. Th.*, vol. 53, n° 3, mars 1945.)

Après avoir étudié cette question et le reproche fait aux radiations, L. arrive à la conclusion qu'il n'y a pas de preuve suffisante pour affirmer que les irradiations peuvent être la cause directe ou indirecte de l'obstruction des uretères, au moins après l'administration de doses comme celles qui sont généralement employées dans la pratique courante. — *P. Lamarque.*

NÉOPLASMES

T. LEUCUTIA, E. R. WITWER et G. BELANGER. — Résultats éloignés obtenus par radiothérapie de tumeurs à cellules géantes. (*Radiology*, vol. 37, n° 1, juil. 1941, p. 1-16.)

Se basant sur l'étude de 33 cas traités au « Harper Hospital » de Détroit, les A. soulignent tout l'intérêt de la radiothérapie.

Personnellement, ils utilisent 200 kV, 1 mm. Cu. La première dose est de 70 % de la dose érythème, et les suivantes diminuées régulièrement de 10 % et ainsi de suite.

Le traitement est repris deux mois plus tard et espacé par la suite graduellement, de telle sorte que le traitement peut s'étendre sur deux années jusqu'à la complète ossification.

L'A. considère la radiothérapie comme la méthode de choix. — *P. Lamarque.*

L. REYNOLDS et T. LEUCUTIA. — La valeur de la radiothérapie dans le diagnostic différentiel des tumeurs médiastinales. (*The Am. Journ. of Rœntg. and Rad. Th.*, vol. 48, n° 4, oct. 1942, p. 440-465.)

L'A. a divisé ces tumeurs en quatre groupes :

I. Lymphocytomes, leucémies aleucémique et lymphatique.

II. Hodgkin, sarcome réticulaire, endothéliome.

III. Cancer du thymus, fibrosarcome, carcinomes.

IV. Kystes dermoïdes, neuro-gangliomes, tumeurs bénignes, anévrysmes.

Le test radiothérapique est de grande valeur pour les groupes I et IV, et à un degré moindre pour le groupe III.

Il permet, en effet, une étroite différenciation immédiate pour savoir si les irradiations doivent être ou non poursuivies.

Si la tumeur est bénigne, la faible dose donnée dans cette épreuve du test ne gêne pas l'intervention par la suite.

Du point de vue des résultats, il est évident que cette méthode a permis de faire disparaître complètement et définitivement des tumeurs malignes médiastinales extrêmement étendues. — *P. Lamarque.*

U. V. PORTMANN. — Opérabilité ou curabilité du cancer du sein. (*The Ohio State Med. Journ.*, vol. 40, n° 8, août 1944.)

Après avoir souligné qu'opérabilité et curabilité ne sont pas des synonymes, l'A. établit, en se basant sur une étude statistique, un critère d'incurabilité qui est le suivant :

Sur la peau : œdème étendu, ulcération étendue, forte rougeur et inflammation qui n'est pas due à l'infection; nodules secondaires multiples.

Sur le sein : œdème diffus, infiltration diffuse, multiples tumeurs secondaires, fixation à la paroi.

Les métastases : ganglions axillaires nombreux envahis et fixes, ganglions supra-claviculaires, œdème du bras, adénopathie controlatérale, métastases osseuses ou viscérales.

Dans tous les cas, il ne faut envisager que la radiothérapie palliative. — *P. Lamarque.*

C. D. HAAGENSEN et A. P. STOUT. — Critère d'opérabilité du cancer du sein. (*Ann. of Surg.*, vol. 118, n° 5, nov. et déc. 1943.)

Les A. ont revu les observations et les résultats de 1040 cas de cancer du sein opérés au Presbyterian Hospital de New-York, de 1915 à 1934 inclus. De leur longue étude très détaillée et très documentée, il résulte qu'ils ont défini d'une façon assez précise les conditions d'opérabilité en se basant sur la curabilité.

Leurs conclusions sont les suivantes : les femmes de tout âge, qui sont en assez bonne condition générale pour supporter le risque d'une opération majeure, doivent être traitées par mastectomie radicale, à l'exception des cas suivants :

1° Lorsque le cancer est développé en période de grossesse ou de lactation.

2° Lorsqu'il y a un œdème étendu de la peau du sein.

3° Lorsqu'il y a des nodules satellites dans la peau du sein.

4° Lorsqu'il y a des nodules sternaux ou para-sternaux.

5° Lorsqu'il y a de l'œdème du bras.

6° Lorsqu'il y a des métastases supra-claviculaires certaines.

7° Lorsque le carcinome est du type inflammatoire.

8° Lorsqu'il y a des métastases à distance.

9° Lorsque deux ou plus des signes suivants sont présents :

— ulcération de la peau;
— œdème de la peau limite (moins du tiers de la peau recouvrant le sein);
— fixation de la tumeur à la paroi thoracique;
— ganglions axillaires mesurant 2,5 cm. ou plus et présentant une biopsie positive;
— fixation des ganglions axillaires à la peau ou des tumeurs profondes de l'aisselle avec biopsie positive. — *P. Lamarque.*

LAMARQUE, GROS (Montpellier) **et Mme PARTURIER-LANNEGRACE** (Paris). — **A propos du traitement du cancer du rectum par la radiothérapie de contact.** (*Arch. des mal. de l'App. dig.*, t. 34, n° 3-6, mars-juin 1945, p. 186.)

La radiothérapie de contact dans le traitement du cancer du rectum est une méthode neuve, qui ne date que de deux ans et par conséquent n'a pas fait ses preuves suffisantes; « mais les résultats actuels semblent intéressants : ils méritent, croyons-nous, d'être poursuivis plus avant et d'être étudiés sur une plus grande échelle ».

Méthode de radiothérapie, avec des rayons de grande longueur d'onde, dits rayons mous à courte distance (2 cm. en général), à bas voltage (50 kV.) et à filtration réduite.

Seules les lésions que l'on pourra mettre en contact seront traitées et recevront le maximum, tandis que les tissus sous-jacents seront respectés.

Les A. publient une observation. — *Loubier.*

Paul DAVID (Montréal). — **La maladie de Hodgkin (étude de 30 cas).** (*L'Union méd. du Canada*, t. 74, n° 11, p. 1542 à 1559.)

Dans cette étude très documentée, l'A. passe en revue l'anatomie pathologique, la symptomatologie, le diagnostic et le traitement de la maladie de Hodgkin.

On doit traiter le malade par les rayons X ou le radium, même quand le tableau clinique est très sombre. Il faut donner une dose suffisante pour faire disparaître les phénomènes locaux et généraux et utiliser des rayons pénétrants.

Dans certains cas, l'extirpation chirurgicale, suivie de radiothérapie ou de curiethérapie, a pu assurer des survies très longues.

Importante bibliographie étrangère. — *Loubier.*

DIVERS

T. LEUCUTIA. — Effets de la radiothérapie sur le cœur. (*The Am. Journ. of Rœntg. and Rad. Th.*, vol. 51, n° 3, mars 1944.)

L'A. rapporte les travaux de différents chercheurs relatifs à l'action des rayons sur le cœur.

En particulier, ceux publiés par DESJARDINS : il s'étend plus longuement sur les recherches faites par

Sugiura et Leach, travaux qui ont porté tant sur les effets anatomiques possibles que sur les troubles fonctionnels que certains avaient cru devoir mettre sur le compte des rayons.

En fait, jusqu'à plus ample information, il semble ressortir qu'aucun dommage n'est causé par les radiations données aux doses thérapeutiques même fortes, généralement utilisées en pratique. — *P. Lamarque.*

J. H. MARCHAND (Paris). — **Traitement des abcès de la marge de l'anus.** (*Arch. des Mal. de l'App. dig.*, t. 34, n° 3-6, mars-juin 1945, p. 180.)

M. a traité avec succès, par la radiothérapie : 12 cas de trombophlébite hémorroïdaire interne; 22 cas où l'abcès s'est formé.

Voici sa technique : irradiation de la région ano-rectale par un champ unique sacré 10 × 10, couvrant toute l'ampoule rectale.

Rayonnement moyennement pénétrant (150 kV.), filtré sur 0,5 de Cu. Les petites doses sont inefficaces; il est nécessaire de donner 150 à 200 r. par séance.

L'irradiation est appliquée deux jours de suite, la troisième séance a lieu deux jours plus tard et les autres tous les quatre jours. Six applications suffisent en général.

L'A. rapporte une observation à titre d'exemple, et conclut : « Cette méthode nous a permis d'obtenir des guérisons rapides le plus souvent sans aucune immobilisation du malade. » — *Loubier.*

ÉLECTROLOGIE

PHYSIOBIOLOGIE

L. BINET, P. CHAUCHARD et L. SEREL (Paris). — **Les troubles de l'excitabilité neuro-musculaire dans l'intoxication saturnine chronique expérimentale et leur suppression par l'hyposulfite de soude.** (*C. R. Soc. de Biol.*, t. 139, 1945, p. 595.)

L'intoxication chronique par le plomb provoque des troubles chronaximétriques différents de l'intoxication aiguë. Il y a ici diminution des chronaxies nerveuses, de type central. L'hyposulfite de soude se montre ici encore une thérapeutique spécifique. — *A. Djourno.*

L. et M. LAPICQUE (Paris). — **Relation entre la sensibilité au curare et la chronaxie; une conséquence chez le poisson.** (*C. R. Soc. de Biol.*, t. 139, 1945, p. 361.)

Sur des muscles très divers, l'action du curare est d'autant plus faible que la chronaxie est plus grande. Il peut arriver que, sur un animal curarisé (carpe), un muscle réponde à distance à cause de sa plus faible curarisation, correspondant à une chronaxie plus grande du muscle en question, les muscles intermédiaires restant au repos. — *A. Djourno.*

B. et P. CHAUCHARD (Paris). — **Libération de médiateur chimique sympathique par action électrique sur les centres médullaires et les ganglions.** (*C. R. Acad. des Sc.*, t. 220, 1945, p. 702.)

Le passage du courant électrique constant dans la moelle élève l'adrénalinémie, comme le montre l'action du sang efférent sur la chronaxie d'un organe-test. Cette libération de médiateur chimique n'est pas entravée par la ligature des nerfs intéressant le territoire en expérience. — *A. Djourno.*

A. STROHL et F. MARTIN-BELLET (Paris). — **Méthode rapide de mesure de la résistance électrique des tissus.** (*C. R. Soc. de Biol.*, t. 139, 1945, p. 605.)

Les principales difficultés de la mesure de la résistance électrique des tissus proviennent de la résistance, en général élevée, des électrodes, et de la nécessité de procéder rapidement à cause des variations dans le temps de la résistance à mesurer. On peut déduire le résultat de la mesure de l'intensité du courant et de la différence de potentiel entre les points d'entrée et de sortie de ce courant. Les A. donnent ici une méthode de zéro où, grâce à un montage en pont de Wheatstone, les mesures sont très rapides, après un réglage préliminaire simple. — *A. Djourno.*

P. CHAUCHARD, H. MAZONÉ et R. LECOQ (Paris). — **Phénomènes d'antagonisme entre les avitaminoses B et D.** (*C. R. Soc. de Biol.*, t. 139, 1945, p. 528.)

Il est toujours curieux de voir une carence corrigée par une autre. Ici, les troubles chronaxiques (et cliniques) des avitaminoses B et D se compensent transitoirement lorsque ces deux carences coexistent; mais la survie des sujets n'est pas augmentée. Si l'on donne aux animaux la vitamine B, les troubles chronaxiques dus à l'avitaminose D apparaissent immédiatement, et *vice versa*. — *A. Djourno.*

G. BOURGUIGNON (Paris). — **Action de la diélectrolyse transcérébrale de calcium sur l'ovaire, avant et après hypoplysectomie chez le rat.** (*C. R. Soc. de Biol.*, t. 139, 1945, p. 568.)

La diélectrolyse transcérébrale de calcium provoque des phénomènes vasomoteurs au niveau de l'utérus de lapine ou de rate. Ces phénomènes (vasodilatation passant par un maximum) sont supprimés par l'hypophysectomie. Ceci précise le mécanisme de l'action de la diélectrolyse transcérébrale de calcium chez la femme, chez qui elle augmente les règles. — *A. Djourno.*

B. et P. CHAUCHARD (Paris). — **Nouvelles recherches sur les métachronoses somatogènes.** (*C. R. Soc. de Biol.*, t. 139, 1945, p. 456.)

Les modifications de chronaxie des nerfs et effecteurs sympathiques, sous l'influence d'un courant électrotonisant, varient avec le sens et les points d'application de celui-ci. Il y a perturbation viscérale soit lorsque le courant est appliqué au ganglion, soit lorsqu'il parcourt une certaine longueur de moelle. Cette perturbation serait conditionnée par la métachronose du neurone ganglionnaire, vraisemblablement par variation du taux du médiateur chimique libéré aux terminaisons nerveuses (bibliographie). — *A. Djourno.*

G. MOURIQUAND et J. COISNARD (Lyon). — **1° Absence de l'accoutumance des organismes à l'action des modifications de la chronaxie vestibulaire basale. 2° Etude pharmacodynamique de quelques types de médicaments par rapport à leur action sur la chronaxie vestibulaire.** (*C. R. Soc. de Biol.*, t. 139, 1945, pp. 511 et 513.)

Les substances actives étudiées peuvent être groupées en médicaments abaisseurs, élévateurs ou à action diphasique (élévation, puis abaissement de l'indice chronologique vestibulaire). Il n'y a pas d'accoutumance, et l'amplitude des variations aux doses thérapeutiques habituelles est de 1/10 à 1/4 en moyenne. — *A. Djourno.*

M. BEAUVALLET, M. BONVALLET et R. COUTEAUX. — **L'excitabilité de la fibre nerveuse avant et pendant la période de démyélinisation.** (*C. R. Soc. de Biol.*, t. 137, 1943, p. 660.)

Le sciatique du rat ne se myélinise dans son tiers inférieur qu'au cours des premières journées après la naissance. En même temps, sa chronaxie diminue brusquement d'un tiers. — *A. Djourno.*

G. BOURGUIGNON (Paris). — **L'indice chronologique vestibulaire du cobaye.** (*C. R. Soc. de Biol.*, t. 139, 1945, p. 597.)

L'étude de l'indice chronologique vestibulaire chez le cobaye montre que cet animal présente des particularités analogues à celles du lapin, et opposées à celles présentées par l'homme et le chat; l'A. y voit une liaison avec l'existence ou l'absence de la vision binoculaire, l'absence de celle-ci s'accompagnant d'une association biauriculaire. — *A. Djourno.*

G. MOURIQUANT et **J. COISNARD** (Lyon). — **Sur quatre types de médicaments classés d'après la chronaximétrie vestibulaire.** (*Presse méd.*, n° 12, 16 mars 1946, p. 173-174.)

La chronaximétrie vestibulaire systématique permet de classer les médicaments sous quatre types :

1° Les abaisseurs (thyroxine, strychnine, antipyrine, ortédrine, etc.), qui agissent comme des neuro-dynamiques.

2° Les élévateurs (aneurine, acide ascorbique, acide phosphorique), neurotoniques « statiques ».

3° Les mixtes (noix vomique, méthylarsinate de Na, vin) élèvent la chronaxie à doses faibles, l'abaissent à doses fortes.

4° Les neutres (gardénal) qui semblent sans action sur la chronaxie vestibulaire.

Des indications thérapeutiques peuvent découler de l'étude chronaximétrique de ces quatre types de médicaments. — *Loubier.*

ÉLECTRODIAGNOSTIC

J. LEFEBVRE et **J. LERIQUE.** — **1° Note sur l'électromyographie élémentaire.** (*C. R. Soc. de Biol.*, t. 137, 1943, p. 636.)

2° De l'existence et de la forme de l'électromyogramme dans la R. D. par lésion traumatique des nerfs périphériques. (*Ibid.*, p. 637.)

Les A. décrivent leur technique (électrodes piquées, amplification, enregistrement), puis montrent les modifications accompagnant la R. D. Ils pensent que cette méthode permet, dans certains cas, d'affirmer l'absence de section complète du nerf ou l'existence d'un début de régénération, alors que la stimulation ne donne rien. — *A. Djourno.*

ÉLECTROCARDIOGRAMME

J. LENÈGRE, L. DEGLAUDE et **A. HAZIM** (Paris). — **Etude clinique, électrique et anatomique d'un cas de bloc de branche.** (*Arch. des Mal. du Cœur et des Vaiss.*, 38e an., n° 7-8, 1945, p. 154, 14 fig.)

La confrontation des électrocardiogrammes de bloc de branche et des résultats donnés par l'examen anatomique comporte de très grandes difficultés.

Il s'agit d'une malade de 42 ans qui, de 34 à 42 ans, a eu des crises répétées d'insuffisance cardiaque avec dyspnée, cyanose et douleurs hépatiques. La mort est survenue au cours d'une de ces crises.

De nombreux électrocardiogrammes ont été pris dans les huit dernières années de sa vie, tous identiques : fibrillation auriculaire et bloc de branche gauche typique : ondes rapides élargies (0″14) amples et crochetées; segment intermédiaire et onde lente T englobés en une seule ondulation dirigée dans le sens inverse de l'onde rapide principale.

Autopsie : Cœur de 700 gr. hypertrophié et dilaté. Oreillette gauche augmentée. Gros ventricule gauche épaissi et dilaté. Rétrécissement fibro-aortique, fibrocalcaire.

Nombreuses coupes histologiques. — *Loubier.*

E. LEDOUX et **B. DECREUX.** — **Arythmie complète et syndrome de Stokes-Adams.** (*Arch. des Mal. du Cœur et des Vaiss.*, n° 11-12, nov.-déc. 1944, p. 142-145, 2 fig.)

Obs. 1. — Homme de 52 ans, cultivateur. Arythmie complète. Block total auriculo-ventriculaire. Syndrome de Stokes-Adams.

L'électrocardiographie montre :

1° L'absence de l'onde P, mais de fines oscillations entre les complexes ventriculaires, traduisent l'état fibrillatoire des oreillettes.

2° Les grands intervalles de plus de deux secondes et demie qui séparent les ondes ventriculaires.

3° L'espacement des ventriculogrammes est souvent parfaitement régulier. Parfois, on voit cependant, après une onde ventriculaire typique, une onde supplémentaire du rythme fondamental, le groupement d'un bigéminisme extrasystolique.

Obs 2. — Homme de 64 ans. Arythmie complète. Block de la branche droite du faisceau de His. Syndrome de Stokes-Adams. En 1935, signes de cystite. La radiographie montre des lésions calcifiées du rein droit. Néphrectomie. Or, avant l'intervention, l'examen complet du malade avait montré un cœur normal et un pouls régulier.

En 1943 et en 1944, l'état du malade s'aggrave : pendant cette période, ictus et perte de connaissance. L'auscultation du cœur et l'étude du pouls n'autorisaient que le diagnostic d'arythmie complète. Mais le tracé électrique, tout en confirmant le diagnostic d'arythmie complète, permettait de constater un block de la branche droite du faisceau : T négatif en DI; S accusé en DII et DIII; T positif en DIII! léger élargissement de l'onde rapide, surtout en DII. — *Loubier.*

ÉLECTROTHÉRAPIE

SYSTÈME NERVEUX

P. PUECH et **Lerique KŒCHLIN** (Paris). — **L'électro-encéphalographie dans les abcès du cerveau.** (*Rev. Neurol.*, n° 11 et 12, nov.-déc. 1944.)

Toute formation dénuée de cellules neurotoniques est électriquement inactive.

Dans les abcès du cerveau, il en est comme dans les tumeurs cérébrales. Lorsque l'électrode est placée immédiatement au-dessus de la formation, l'activité électrique est plus ou moins réduite, — silence électrique de Foster et Altenburger. Il est donc possible de faire un diagnostic de siège précis.

Selon la rapidité de croissance de la néoformation, son caractère infiltrant les réactions d'œdème qui l'entoure, des ondes delta provenant des régions voisines se substituent plus ou moins aux ondes alpha normales. Là encore, le diagnostic de siège est possible.

Dans les cas où tout le cortex participe à la perturbation cérébrale, les anomalies électriques généralisées rendent toute localisation impossible. — *L. Stuhl.*

G. BOURGUIGNON et **R. BASTIN** (Paris). — **Evolution des chronaxies motrices dans un cas de myatonie.** (*Rev. Neurol.*, n° 11-12, nov.-déc. 1944.)

Observation — d'un cas de myatonie examiné électriquement à 18 mois et à 20 ans, intéressante en ce qu'elle montre que ce myatonique a complété son développement neuro-musculaire, — toutes les chronaxies, qui autrefois étaient altérées, sont devenues normales.

Toutefois, il reste un léger arriéré et, comme chez tous ces malades, l'indice chronologique vestibulaire est altéré : il est de 52 $_{\sigma}$ pour l'inclinaison du côté exilé, 64 $_{\sigma}$ pour l'inclinaison du côté opposé (indice normal : 12 à 22 $_{\sigma}$). — *L. Stuhl.*

A. PELLETIER, H. LARUE et **Mathieu SAMSON** (Québec). — **Accident rare au cours de l'électrochoc. Abcès pulmonaire.** (*Laval méd.*, t. 10, n° 10, déc. 1945.)

Les A. ayant constaté que, dans les observations d'abcès pulmonaires, survenus après la thérapeutique convulsivante, ceux-ci s'étaient tous produits chez des sujets dont les chocs étaient provoqués par des injections intra-veineuses de cardiazol ou de métrazol, publient deux observations. Chez leurs deux malades, les abcès pulmonaires sont survenus après

électro-choc, le courant électrique passant à travers le crâne.

Ils passent en revue les théories proposées pour expliquer la production de ces abcès pulmonaires. — — *Loubier.*

APPAREIL RESPIRATOIRE

Jean BRAILLON. — Traitement des cavernes résiduelles sous pneumothorax par électrisation pulmonaire. (*Rev. de la Tub.*, t. 9, n° 10, 1944-1945, p. 203.)

L'A. a pratiqué l'excitation faradique du poumon dans 7 cas de cavernes résiduelles sous pneumothorax avec 5 résultats favorables.

L'instrumentation comprend un trocart ordinaire de 4 mm. de diamètre, dans lequel pénètre une chemise isolante mobile; à l'intérieur de celle-ci glisse un fil électrique qui se termine par une chaînette en métal inoxydable : c'est l'électrode pulmonaire.

Après anesthésie locale de la paroi, la chaînette conductrice, mouillée de sérum physiologique, est posée sur le poumon, aussi près que possible de la caverne, sous le contrôle de la radioscopie. La deuxième électrode est constituée par une plaque fessière.

Le courant faradique peut être obtenu par un chariot de Dubois-Reymond; bobine à gros fil enfoncée à fond. Electrisation d'une durée totale de 30 à 120 secondes. Deux à quatre séances d'électrisation. Contrôle radiographique des résultats. — *Loubier.*

BIBLIOGRAPHIE

The Svedberg (1884-1944). Uppsala (Suède).

Ce livre a été publié, en 1944, par les élèves, les collègues et les amis du Professeur THE SVEDBERG, à l'occasion de son soixantième anniversaire. On y trouve un grand nombre de mémoires originaux portant principalement sur la physico-chimie et ses applications industrielles.

Il est cependant un article de HELGE TYREN, qui décrit un nouveau type de générateur de neutrons, susceptible d'intéresser les radiologistes. Basé sur le bombardement d'une cible par des teutérons animés d'une énergie de l'ordre de 100.000 eV., il se distingue des dispositifs similaires en ce que la source d'ions est mise à la terre, tandis que la cible est portée à une haute tension, ce qui est sans inconvénient, puisqu'il s'agit seulement de produire des neutrons et non de mesurer des constantes nucléaires.

La source d'ions est un arc de basse tension qui reçoit un courant gazeux de teutérium. Les ions sont accélérés par un système à deux étages et dirigés, par deux lentilles électrostatiques, sur une cible de béryllium. Dans les conditions normales de travail, on observe une intensité de 8.107 neutrons par seconde, correspondant à une source Ra-Be de 3,5 gr. environ.

Ce générateur est en service depuis plus d'un an pour la préparation du radiophosphore à partir de CS^2, ce qui nécessite des neutrons rapides, et pour la préparation des radiohalogènes, au moyen d'électrons ralentis par une couche de 10 cm. de paraffine.

L'ouvrage, d'une présentation parfaite, se termine par une série d'articles retraçant la vie de THE SWEDBERG et illustrant son activité féconde, qui a enrichi la science et a contribué aux progrès techniques de nombreuses industries. — *André Strohl.*

Le Gérant : G. MASSON.

Imprimé par F. Soulisse-Martin, à Niort (France), 9-1946. Dépôt légal, 3e trimestre 1946. N° d'ordre : 53.
Masson et Cie, éditeurs, Paris. Dépôt légal, 3e trimestre 1946. N° d'ordre : 359.
(Published in France.)

SOCIÉTÉ NOUVELLE
DU RADIUM
ET
LABORATOIRE D'ESSAIS
DE SUBSTANCES RADIOACTIVES

G I F
(S. et O.) Tél. 15

RADIUM - CURIETHÉRAPIE
APPAREILS DE RADIOACTIVITÉ

KOLEN
ET
DELHUMEAU
CONSTRUCTEURS BREVETÉS

Fournisseurs Officiels des Ministères de la Guerre,
de la Marine, de l'Aéronautique,
du Service de Santé de l'Armée, de l'Assistance Publique, etc.

7, Rue d'Hautpoul — PARIS-XIXe
Téléphone : Botzaris 83-18

FABRIQUE SPÉCIALE DE MATÉRIELS
pour le développement des films radiographiques
CUVES - CADRES
SÉCHOIRS PERFECTIONNÉS
LANTERNES
NEGATOSCOPES, etc...

MASSON & Cie

DIAGNOSTIC
ÉLECTRO-
CARDIOGRAPHIQUE
par
A. JOUVE, J. SENEZ, J. PIERRON
364 pages, 217 figures..... **860** fr.

PRÉCIS DE
PHYSIQUE MÉDICALE
par
A. STROHL
3e ÉDITION REVUE
774 pages, 375 figures..... Broché : **400** fr.
Cartonné : **540** fr.
(Collection de " Précis médicaux ").

EXAMEN RADIOLOGIQUE
DU TUBE DIGESTIF

RADIO-BARYX
BARYX COLLOÏDAL
Poudres opaques au sulfate de baryum

OPACITÉ
PARFAITE

PAS DE SPASME
RÉFLEXE

LABORATOIRES RADIO-BARYX
M. Y. CLÉMENT, Pharmacien, Fournisseur de l'A. P.
111, Rue Saint-Antoine, PARIS (4e) - ARC. 28-82

LUMIÈRE

Films Radiographiques

25, Rue du 4 Septembre_PARIS (2e)
25, Rue du Premier Film_LYON (7e)

En radiologie il faut rechercher

LA SÉCURITÉ ÉLECTRIQUE
LA SIMPLICITÉ D'UTILISATION
LA QUALITÉ DES RÉSULTATS

LES INSTALLATIONS

CGR

A PROTECTION TOTALE

RÉUNISSENT CES **3** AVANTAGES

Cie GENERALE DE RADIOLOGIE
34 BOULEVARD DE VAUGIRARD - PARIS

L'APPAREIL

PHILIPS METALIX

47 QUAI DES GRANDS AUGUSTINS - PARIS
TEL. DANTON 24-60

LES SELS BILIAIRES EN RADIOGRAPHIE

DYCHOLIUM

déhydrocholate de soude en ampoules de 1 gr. pour injections intra-veineuses

Permet, en stimulant la cholérèse, une opacification vésiculaire là où les méthodes classiques ont échoué.

Améliore l'image de la vésicule.

THÉRAPLIX

IMPRIMÉ PAR F. SOULISSE-MARTIN, A NIORT (FRANCE).— N° 359.